15. SETKÁNÍ PNEUMOLOGŮ NA ŠTIŘÍNĚ

SUPLEMENTUM 1
ROČNÍK 7 • 2010

KAZUISTIKY
V ALERGOLOGII, PNEUMOLOGII A ORL

KAZUISTIKY
V ALERGOLOGII, PNEUMOLOGII A ORL

časopis pro alergology, pneumology, lékaře ORL, praktické lékaře a pediatry

Ročník 7.
ISSN 1802-0518
registrační číslo MK E 15473
Suplementum 1
ISBN 978-80-86256-77-1

Vydává:
Nakladatelství GEUM, s. r. o.

Redakční rada:
prof. MUDr. Petr Brhel, CSc.
prim. MUDr. Jarmila Fišerová
as. MUDr. Vladislav Hytych
MUDr. Pavel Jansa
prim. MUDr. Viktor Kašák
doc. MUDr. Petr Panzner, CSc.
MUDr. Jindřich Pohl
doc. MUDr. František Salajka, CSc.
doc. MUDr. Milan Teřl, Ph.D.
prof. MUDr. Ružena Tkáčová, Ph.D.
doc. MUDr. Martina Vašáková, Ph.D.
doc. MUDr. Jan Vokurka, CSc.
doc. MUDr. Robert Vyšehradský, Ph.D.

Šéfredaktor:
Mgr. Karel Vízner
tel.: +420 721 639 079
e-mail: KarelVizner@geum.org

Redaktoři:
Gabriela Bjalkovská
e-mail: bjalkovska@geum.org
Ing. Stanislav Strempel
e-mail: redakce@geum.org

Vydavatel – poštovní kontakt:
(autorské příspěvky a předplatné)
Nakladatelství GEUM
Nádražní 66, 513 01 Semily
tel./fax: +420 481 312 858
e-mail: geum@geum.org
internet: http://www.geum.org/pneumo

Inzertní oddělení:
Dagmar Kaprálová
tel.: + 420 604 935 365
e-mail: kapr@geum.org

Zástupce vydavatele:
Mgr. Kamila Víznerová

Sazba:
Mgr. Christo Bjalkovski

Redakční zpracování, ilustrační fotografie:
GEUM – Mgr. Karel Vízner
e-mail: geum@geum.org

Tisk:
Tiskárna Glos Semily, s. r. o.
e-mail: tiskarna@glos.cz

Publikace vychází jako kongresový sborník a současně jako příloha časopisu Kazuistiky v alergologii, pneumologii a ORL (suplementum 1, 2010).

Publikované texty neprošly procesem odborné recenze, pouze redakční a odbornou korekturou.

Program

15. setkání pneumologů na Štiříně

Zámek Štiřín, 3. června 2010 (13.00–17.00)

Pořadatel:

Pneumologická klinika 1. LF UK a Fakultní Thomayerova nemocnice s poliklinikou, Praha
přednosta: prof. MUDr. Jiří Homolka, DrSc.
primář: doc. MUDr. Martina Vašáková, Ph.D.

Blok I (13.00–15.00)
Multidisciplinární diagnostika
Předsedající: prof. MUDr. Jiří Homolka, DrSc., doc. MUDr. Martina Vašáková, Ph.D.

1. **Problematika diagnostiky plicních nemocí s ohledem na méně invazivní endoskopické metody**
Martina Vašáková, Šárka Lefnerová
Pneumologická klinika 1. LF UK a Fakultní Thomayerovy nemocnice, Praha . 4

2. **Hodnocení endoskopických bioptických vzorků a punkcí uzlin z EBUS ve FTNsP – pohled patologa na možnosti a limity**
Radoslav Matěj, Jana Vedralová, Vlasta Dorazilová, František Koukolík
Oddělení patologie a molekulární medicíny, Fakultní Thomayerova nemocnice s poliklinikou 6

3. **Naše cesta k bezpečné transbronchiální plicní biopsii – (téměř) roční zkušenosti – reálný příběh s optimistickým závěrem**
Vladimír Koblížek[1], Vratislav Sedlák[1], Vladimír Bartoš[1], Jiří Ruta[1], František Salajka[1], Helena Hornychová[2]
[1]Plicní klinika, LF UK a FN Hradec Králové
[2]Fingerlandův ústav patologie, FN Hradec Králové 7

4. **Transbronchiální biopsie v diagnostice bronchiálních obstrukcí**
Vratislav Sedlák[1], Vladimír Koblížek[1], Vladimír Bartoš[1], Jiří Ruta[1], František Salajka[1], Helena Hornychová[2]
[1]Plicní klinika, LF UK a FN Hradec Králové
[2]Fingerlandův ústav patologie, FN Hradec Králové 9

5. **Korelace histologických nálezů z transbronchiální biopsie a dalších vyšetření téhož pacienta (několik krátkých kazuistik)**
Helena Hornychová, Eva Hovorková
Fingerlandův ústav patologie, FN Hradec Králové 10

6. **Peroperační biopsie, její role a význam**
Vladislav Hytych
Chirurgická klinika, 1. LF UK a FTNsP, Praha 12

7. **Význam histologického vyšetření v diagnostice a cílené léčbě karcinomu plic**
Markéta Černovská[1], Radoslav Matěj[2]
[1]Pneumologická klinika, 1. LF UK a FTNsP, Praha
[2]Oddělení patologie a molekulární medicíny, FTNsP, Praha 13

8. **Výtěžnost a vzájemná korelace cytologických a histologických vyšetření u pacientů s plicními chorobami**
Pavla Žáčková, Veronika Zajíčková
Pneumologická klinika, 1. LF UK a FTNsP, Praha. 16

9. **HRCT u idiopatických intersticiálních pneumonií (IIP). Diferenciální diagnostika**
Jaroslav Polák, Hana Šrámková
Centrum zobrazovací diagnostiky, Železniční nemocnice, Praha 17

Blok II (15.15–17.00)
Intenzivní péče na JIP Pneumologické kliniky 1. LF UK a FTNsP
Předsedající: prof. MUDr. Jiří. Homolka, DrSc.; as. MUDr. Jan Chlumský, Ph.D.

10. **Přehled diagnóz a způsobů ventilační podpory na JIP Pneumologické kliniky FTNsP za 1 rok**
Luděk Stehlík, Jan Chlumský
Pneumologická klinika 1. LF UK a FTNsP, Praha 21

11. **Neinvazivní a invazivní ventilační podpora u primárně plicních onemocnění**
Jan Chlumský, Luděk Stehlík
Pneumologická klinika, 1. LF UK a FTNsP, Praha 22

12. **Hrudní drenáže na JIP Pneumologické kliniky FTN**
Pavla Žáčková, Martina Vašáková, Jan Chlumský
Pneumologická klinika 1. LF UK a FTNsP, Praha 24

13. **Perkutánní dilatační tracheostomie**
Jan Chlumský, Martina Vašáková
Pneumologická klinika 1. LF UK a FTNsP, Praha 26

Problematika diagnostiky plicních nemocí s ohledem na méně invazivní endoskopické metody

Martina Vašáková, Šárka Lefnerová

Pneumologická klinika 1. LF UK a Fakultní Thomayerovy nemocnice, Praha

V poslední době stoupá obliba tzv. miniinvazivních diagnostických a léčebných výkonů ve všech odvětvích medicíny. Je to dáno tím, že pro pacienty jsou daleko příjemnější a přijatelnější ambulantní endoskopické výkony než diagnostika chirurgická s nutností delší hospitalizace a s dlouhou dobou rekonvalescence. Tyto požadavky pacientů kladou ale pochopitelně větší nároky na zručnost těch, kdo miniinvazivní výkony provádějí a samozřejmě také těch, kteří pak malé vzorečky odečítají, čili na patology, případně cytology.

Z hlediska pneumologie z miniinvazivních zákroků padají v úvahu v rámci bronchoskopických metod transbronchiální (TBB) a bronchiální (endobronchiální) (BB) biopsie a punkce uzlin či tumorů pod kontrolou endobronchiálním ultrazvukem (EBUS) a dále miniinvazivní diagnostika pleurálních procesů metodou nechirurgické thorakoskopie („medical thoracoscopy“).

BB a TBB jsou metody, jejichž společným rysem je indikace u procesů bez zjevné makroskopické patologie v oblasti dýchacích cest. Zde ovšem jejich podobnost končí a každá metoda má svoji samostatnou indikaci, metodu provedení a rizika. Bronchiální biopsie je indikována k diagnostice mikroskopických patologických změn v oblasti velkých dýchacích cest, které mohou diferenciálně diagnosticky napomoci při diagnostice prosté bronchitidy, astmatu nebo chronické obstrukční plicní nemoci. Kromě diferenciální diagnostiky mohou ukazovat i na stupeň kompenzace nemoci léčbou. Technicky se nejlépe bronchiální sliznice odebírá při fibrobronchoskopii kleštěmi, a to z oblasti hřebenů – mezi bronchy lobárními či segmentárními.

TBB je metoda k ozřejmení difusních plicních procesů probíhajících i v peribronchiu, nebo převážně v peribronchiu. Takovýmto způsobem lze histopatologicky podpořit diagnostiku některých intersticiálních procesů, například sarkoidózy nebo disseminovaných nádorů bez intrabronchiální propagace (bronchioalveolární karcinom) a u pacientů po transplantaci plíce získáme informaci o možné rejekci či oportunní infekci. Méně pravděpodobně zachytíme patognomické změny při idiopatických intersticiálních pneumoniích.

Technicky se vyšetření provádí fibrobronchoskopem buď za skiaskopické kontroly nebo bez ní. Kleště jsou v tomto případě, narozdíl od bronchiální biopsie, zavedeny mimo dohled optiky bronchoskopu do periferie bronchiálního stromu. Při TBB je třeba provést několik odběrů (obvykle minimálně pět), tak aby záchytnost byla co největší. Samozřejmě pak záleží i na dobrém zpracování těchto malých vzorků a dobré interpretaci zkušeným patologem. Méně často obdobnou techniku používáme při diagnostice nádorů, které jsou mimo dosah optiky bronchoskopu. Někdy v těchto případech používáme navigaci skiaskopickou, v lepším případě elektromagnetickou navigaci, vyšetření však lze provést i „naslepo“. Komplikace vyšetření se vyskytují prakticky pouze u TBB (nikoli u BB), a to ojediněle, v podobě většinou parciálního pneumothoraxu či krvácení, které je minimální a endoskopicky zvládnutelné.

Na našem pracovišti jsme provedli v roce 2009 366 TBB, 21 TBB ozřejmilo nádor mimo dohled optiky bronchoskopu. Zbylé TBB, pokud byly hodnoceny cytologem, zachytily plicní parenchym (byly stran hodnocení postižení intersticia potenciálně validní) v 212 případech, ve 143 případech nebyl dle cytologie plicní parenchym zastižen.

Co se týče histologických výsledků, nejpřínosnější byla TBB v histologické podpoře diagnózy sarkoidózy, chronické eosinofilní pneumonie, IIP-NSIP, akutní a chronické rejekce a bronchioalveolárního karcinomu. V případě jiných diseminovaných procesů včetně intrabronchiálně se nepropagujících nádorů byla přínosnost malá. Celkový přínos k diagnóze byl v 30 % transbronchiálně bioptovaných pacientů. Parciální pneumothorax řešený drenáží měli pouze 2 pacienti.

Další z bronchoskopických metod, která pozvolna získává své nezastupitelné místo v diagnostice a stagingu nádorů plic a mediastina a uzlinových syndromů mezihrudí je endobronchiální ultrasonografie (EBUS). Je to metoda, která vyžaduje kvalitní vyškolení již zkušeného bronchoskopisty a spolupráci s anestesiologem a pokud možno i zkušeným radiodiagnostikem, alespoň v počátečních fázích získávání zkušeností s ultrazvukovým obrazem nitrohrudních orgánů a patologických stavů.

Na naší klinice jsme od ledna 2008 do prosince 2009 vyšetřili EBUS 109 pacientů, 63 mužů a 46 žen, průměrného věku 54,2 let. 44 pacientů mělo podezření na bronchogenní karcinom dle CT a měli buď neověřený nález z předchozí bronchoskopie nebo nález ověřený a nejasný staging v oblasti mediastinálních uzlin. 55 pacientů mělo mediastinální a hilovou adenopatii, někdy v kombinaci s plicními infiltráty s hlavní diferenciálně diagnostickou rozvahou mezi sarkoidózou a lymfomem. Pět pacientů mělo tumor mediastina a zbylých pět mělo mediastinální adenopatii s podezřením na metastatické postižení uzlin při mimoplicním nádoru. Všichni pacienti měli před EBUS CT či CT-PET hrudníku.

Vyšetření bylo prováděno vždy v celkové intravenózní anestezii při zajištění dýchacích cest intubací rigidním bronchoskopem (Storz) a při tryskové ventilaci. Vždy byly provedeny cílené odběry

z předpokládaného místa plicního nálezu, aspirát a TBB, popřípadě excize v případě vizualizovatelné slizniční léze, poté punkce uzlin či tumoru po lokalizaci EBUS a punkce subkarinálního prostoru rigidní jehlou. K vyšetření EBUS byl použit přístroj Olympus a jednorázové jehly Olympus určené pro tento výkon.

Ve skupině 44 pacientů s podezřením na bronchogenní karcinom byl punkcí pod kontrolou EBUS zachycen nádor nebo nádorové postižení uzliny u 19 pacientů, u 7 pacientů byly zachyceny buňky normální uzliny. Punkce rigidní jehlou prokázala v 15 případech infiltraci uzlin nádorem, v 8 byla prokázána cytologicky normální uzlina. Aspirát, excize anebo TBB u těchto pacientů prokázaly tumor v 18 případech. Ve skupině 55 pacientů s podezřením na sarkoidózu EBUS punkce prokázala diagnózu ve 13 případech, v 16 případech zachytila normální uzlinu a ve 4 případech nádor. Rigidní punkce podpořila histologickou diagnózu sarkoidózy v 5 případech, normální uzlina byla zachycena ve 24 případech a nádorová infiltrace uzliny v jednom případu. TBB prokázala histologicky sarkoidózu u 18 pacientů, ve dvou případech byl zachycen nemalobuněčný karcinom a v jednom případu lymfom. Ve skupině 5 pacientů s tumorem mediastina EBUS punkce potvrdila nádorovou infiltraci u jednoho pacienta a u jednoho byla zachycena normální uzlina, rigidní punkce zachytila pouze jedenkrát normální uzlinu. Jedenkrát byl EBUS punkcí prokázán amorfní materiál při v. s. komplikované cystě mezihrudí a shodný materiál byl získán i rigidní punkcí a následně provedenou esofageální endosonografií (EUS). V případě 5 pacientů s podezřením na postižení mediastinálních uzlin metastázami mimoplicního nádoru nádor nebyl prokázán ani EBUS ani rigidní punkcí, EBUS punkce jedenkrát zachytila sarkoidní granulom a jedenkrát normální uzlinu, rigidní punkce jedenkrát normální uzlinu.

Z našeho pozorování vyplývá, že EBUS je výtěžnější v diagnostice procesů mezihrudí než punkce subkarinálního prostoru rigidní jehlou. Senzitivita vyšetření byla vždy zvýšena současným odběrem TBB, eventuálně excizí, a to hlavně u sarkoidózy a nádorů.

Nechirurgická thorakoskopie je výkon, který je využíván pro miniinvazivní diagnostiku pleurálních procesů. Provádí se semirigidním thorakoskopem. Samotné provedení není těžké pro toho, kdo má již zkušenosti s přístupem do hrudníku při hrudní drenáži. Problémem je nenasmlouvání tohoto chirurgického výkonu pro pneumologa pojišťovnou a proto je zatím na převážné většině pracovišť ponechán v gesci hrudních chirurgů.

Závěrem lze říci, že miniinvazivní výkony v pneumologii jsou pacienty vítány a pneumology postupně akceptovány a využívány. Kruciální roli zde hraje, kromě zručného a vyškoleného pneumologa, patolog znalý problematiky plicní mikromorfologické diagnostiky z malých vzorků.

Obr. č. 1: EBUS – na konci fibroskopu je patrna ultrazvuková sonda a před ní je ústí pracovního kanálu s vysunutou jehlou



Obrázek z archivu autorů

Obr. č. 2: Komplikovaná bronchogenní cysta v EBUS obraze

Obrázek z archivu autorů

KAZUISTIKY V ALERGOLOGII, PNEUMOLOGII A ORL

POMOCNÍK alergologa a klinického imunologa
http://www.geum.org/pa_zakli.htm

Hodnocení endoskopických bioptických vzorků a punkcí uzlin z EBUS ve FTNsP – pohled patologa na možnosti a limity

Radoslav Matěj, Jana Vedralová, Vlasta Dorazilová, František Koukolík

Oddělení patologie a molekulární medicíny, Fakultní Thomayerova nemocnice s poliklinikou

V pneumopatologické diagnostice je setrvalá tendence hledat definující změny pro plicní onemocnění ve vzorcích získaných co nejméně méně invazivními a k pacientovi šetrnými endoskopickými metodami. Omezení ze strany morfologické diagnostiky je v tomto případě více než zřejmé a zásadním kritériem je technicky zdařilý, reprezentativní odběr, který postihl cílenou oblast. Kromě zcela rutinně používané metody endobronchiální biopsie (EB) nabývá stále více na významu užití transbronchiální biopsie (TBB), případně kombinace obou přístupů. Ve Fakultní Thomayerově nemocnici s poliklinikou v souladu se současnými trendy předchází endoskopická diagnostická biopsie chirurgickou plicní biopsii pro určení plicního onemocnění v případě nádorových i nenádorových lézí. U nádorů je výtěžnost endoskopických metod nejvyšší, avšak i zde je třeba mít na paměti, že jen zcela minimální vzorek sice může postačovat k diagnóze vlastního nádorového onemocnění, mnohdy ale není dostatečný k podrobné subklasifikaci nádoru zejména v případě non-malobuněčných karcinomů. V době prudkého rozvoje užívání moderních cílených a velice nákladných protinádorových léčiv totiž diagnóza „non-malobuněčný" přestává být dostatečná a je třeba nádor subklasifikovat, zejména pak vyloučit dlaždicobuněčnou diferenciaci. To však bývá ze vzorků získaných endoskopickými metodami mnohdy obtížné, či zcela nemožné. Intenzivní potřeba zajištění dostatečného materiálu bude navíc narůstat v souvislosti s požadavky na molekulárně-genetický průkaz patogenních variací v klíčových genech právě v souvislosti s užitím nových protinádorových terapeutik.

Z hlediska nenádorových lézí je možné užít endobronchiální přístupy i pro diagnostiku difuzních onemocnění plicního parenchymu (DPLD), zejména pak k průkazu granulomatózních lézí a to v první řadě sarkoidózy. V diferenciálně diagnostické rozvaze v případě idiopatických intersticiálních pneumonií (IIP) jsou zpravidla endoskopické metody nereprezentativní a nevýtěžné. Diagnostic-

Tabulka č. 1: Pravděpodobnost stanovení diagnózy DLPD (upraveno dle Leslie 2005)

jednotka	transbronchiální biopsie	chirurgická plicní biopsie
granulomatózní onemocnění	často	často
maligní nádory/šíření v lymfaticích	často	často
DAD (různé povahy)	často	často
některé infekce	často	často
alveolární lipoproteinóza	často	často
eosinofilní pneumonie	často	často
vaskulitidy	někdy	často
plicní amyloidóza	někdy	často
plicní histiocytóza z Langerhansových buněk	někdy	často
plicní lymfangioleiomyomatóza	někdy	často
RB/RBILD/DIP	prakticky nikdy	často
UIP/NSIP/COP/LIP	prakticky nikdy	často
onemocnění malých dýchacích cest	prakticky nikdy	často
plicní hypertenze	prakticky nikdy	často

kou výtěžnost těchto metodik při rozlišování IIP značně omezuje rozsah odebrané tkáně a nemožnost posouzení periferněji uložených úseků plicního parenchymu, i když je možné v ojedinělých případech k diagnóze dospět (viz tabulka).

Vzhledem k zaměření Pneumologické kliniky 1. LF UK a FTNsP i na léčbu nemocných s obtížně léčitelným astmatem rostou požadavky na co nejpřesnější diagnostiku těchto pacientů, ideálně se subtypizací astmatického postižení. Na prvním místě je zejména odlišení pacientů s chronickou obstrukční chorobou bronchopulmonální. Z našich zkušeností vyplývá, že optimální je simultánní kombinace EB a TBB přístupu, avšak i při technicky dokonalém odběru nemusí být změny zcela diagnostické.

Relativně recentně byla do endoskopických odběrových metodik zařazena endobronchiální ultrasonograficky navigovaná transbronchiální tenkojehlová aspirace lymfatických uzlin (EBUS-TBNA). Tato metoda je převážně užívána k zpřesnění stádia nádorového onemocnění hodnocením metastatického postižení mediastinálních lymfatických uzlin. I z našich zkušeností vyplývá, že jejím prostřednictvím lze dospět také k diagnóze nenádorových lézí, nejčastěji granulomatózního postižení lymfatických uzlin v rámci sarkoidózy. Také může být přínosem pro bližší určení hematologických malignit. Ještě více než ostatní endoskopické metodiky je však právě EBUS závislá na zkušenosti endoskopisty a její výtěžnost je velmi často ovlivněna technickými obtížemi při odběru. Proto i v našem souboru více než 80 odběrů nebylo vždy jednoznačně možné dokladovat diagnostickou výtěžnost vyšetření zejména s ohledem na pravděpodobnou chybu zásahu při odběru. Se stoupajícím počtem provedených vyšetření však nepochybně bude docházet ke zlepšování diagnostické výtěžnosti techniky EBUS a tato metoda se stane standardně přínosnou jako na ostatních světových pracovištích.

Závěrem lze znovu zopakovat, že pouze důsledné a opakované multidisciplinární týmové hodnocení případů může vést ke stanovení správné diagnózy plicních onemocnění a tím k optimalizaci možné terapie a určení prognózy pacienta.

Literatura

Adams, K., Shah, P. L., Edmonds, L., Lim, E. Test performance of endobronchial ultrasound and transbronchial needle aspiration biopsy for mediastinal staging in patients with lung cancer: systematic review and meta-analysis. Thorax 64, 9: 757–762, 2009.

American Thoracic Society / European Respiratory Society International Multidisciplinary Consensus Classification of the Idiopathic Interstitial Pneumonias. Am J Respir Crit Care Med 165, 2: 277–304, 2002.

Cameron, S. E., Andrade, R. S., Pambuccian, S. E. Endobronchial ultrasound-guided transbronchial needle aspiration cytology: a state of the art review. Cytopathology 21, 1: 6–26, 2010.

Corrin, B., Nicholson, A. G. Pathology of the Lungs. Churchil Livingstone Elsevier, 2006.

El-Bayoumi, E., Silvestri, G. A. Bronchoscopy for the diagnosis and staging of lung cancer. Semin Respir Crit Care Med 29, 3: 261–270, 2008.

Leslie, K. O. Historical perspective: a pathologic approach to the classification of idiopathic interstitial pneumonias. Chest 128, 5 Suppl. 1: 513S–519S, 2005.

Leslie, K. O., Wick, M. R. Practical pulmonary pathology: A diagnostic approach. Churchil Livingstone Elsevier, 2005.

Naše cesta k bezpečné transbronchiální plicní biopsii – (téměř) roční zkušenosti – reálný příběh s optimistickým závěrem

Vladimír Koblížek[1], Vratislav Sedlák[1], Vladimír Bartoš[1], Jiří Ruta[1], František Salajka[1], Helena Hornychová[2]

[1]*Plicní klinika, LF UK a FN Hradec Králové*
[2]*Fingerlandův ústav patologie, FN Hradec Králové*

Úvod

Diagnostika difúzních plicních chorob v některých případech vyžaduje provedení plicní biopsie. S nutností získávání plicní tkáně se současně setkáváme také při pátrání po příčině lokalizovaných plicních lézí (solitárních nodulů nebo parenchymových infiltrací). Naši pacienti jsou však často polymorbidní, trpí polypragmazií ovlivňující krevní srážení a proto pro ně klasický torakochirurgický výkon představuje značné zdravotní riziko. Kromě toho se někteří další nemocní jednoduše nechtějí podrobit chirurgickému výkonu a ze zásady preferují spíše méně invazivní techniky. Takovou méně invazivní metodu nepochybně představuje transbronchiální plicní biopsie (TBLB), která se ve světě i u nás řadu let provádí pod skiaskopickou (fluoroskopickou) kontrolou. Vzhledem k tomu, že naše bronchoskopické pracoviště (s bezmála 2 000 výkony ročně) takovým rentgenovým zařízením stále nedisponuje, byli jsme dlouho a opakovaně „přesvědčováni o nemožnosti“ TBLB u nás provádět a to s dovětkem, že jde o výkon s malým diagnostickým přínosem a značným rizikem komplikací.

První kroky

Pomohla nám až „náhoda“. Během období dovolených jsme byli osloveni intenzivisty z hradecké hematologické JIP s prosbou o rychlou pomoc při diagnostice dvou imunosuprimovaných nemocných se závažným plicním postižením. Jednalo se o jinak perspektivní nemocné po transplantaci kostní dřeně respektive po podání vysokodávkové chemoterapie pro hematologickou malignitu. Oba byli na umělé plicní ventilaci s rozvíjejícím se ALI/ARDS. Ani jeden z nich nebyl schopen torakochirurgické intervence a biopsie plic byla hematologem považována za velmi potřebnou. Naprosto bez zkušeností, vybaveni pouze povrchními literárními znalostmi jsme provedli (během poměrně agresivní tlakové podpory, zcela bez možnosti rentgenové asistence) u obou nemocných odběr přibližně 5 vzorků „nějaké“ tkáně. K našemu velkému překvapení se skutečně jednalo o vzorky plicního parenchymu. U obou nemocných výsledky morfologické analýzy pomohly v dalších diagnostických rozvahách. Jedinou skvrnou na „čistém ubruse našeho nadšení“ byl 100% výskyt komplikací. V obou případech šlo o časný (téměř okamžitý) rozvoj stejnostranného pneumotoraxu s nutností hrudní drenáže (trvající 2–3 dny).

Dobrá rada drahá

Po této povzbuzující zkušenosti jsme ještě s větší usilovností pátrali po náležitém *know how* TBLB. A netrvalo dlouho a došlo k nálezu lokality, kde tuto metodu beze strachu provádějí i přesto, že také nejsou vybaveni skiaskopií. Na konci května 2009 jsme proto časně ráno vyjeli po nové dálnici D11 a před 7. hodinou už stáli před lékařským pokojem primářky Vašákové v Thomayerově FN v Praze. Poté co jsme během několikahodinové stáže na jejich pracovišti viděli jen klidné a zcela nekomplikované výkony prováděné metodou zcela nezávislou na potřebě skiaskopické kontroly, jsme si tento způsob „přivezli“ také do naší nemocnice.

Zavedení metody

Po jednom zkušebním výkonu jsme 3. června 2009 „potichu“ zavedli tuto metodu do života. Po měsíčním používání pak byla provedena rychloinstruktáž dalších tří bronchologů naší kliniky. Od počátku září pak tuto metodu provádí všech pět lékařů bronchologického oddělení.

A co bezpečnost? Během 10 měsíců jsme pomocí TBLB odebrali vzorky od 131 osob (průměrný věk 56,8 let, 19–82 let; 68 žen, 63 mužů). Před každým výkonem zjišťujeme koagulační parametry a ověřujeme ev. přítomnost předchozích PNO či hemoptýzy. Během výkonu jsou nemocní pouze zcela rutinně monitorováni. Po výkonu každého ambulantního pacienta po dobu 1 hodiny sledujeme na lůžku stacionáře naší ambulance a u všech monitorujeme základní kardiorespirační parametry (TF, saturace a TK) a registrujeme případné respirační symptomy (pleurální bolesti, hemoptýzu, dušnost a kašel). Před dimisí nemocné ještě bronchologická sestra nebo lékař bronchologického oddělení kontrolují, při sebemenších pochybnostech byl vždy před dimisí proveden skiagram hrudníku. Celkové souhrnné riziko všech takto zjištěných komplikací však není vysoké: z celkového počtu výkonů (131) jsme pouze u 6 z nich (4,5 %) zaznamenali nějakou klinickou komplikaci. Ve dvou případech se jednalo o ipsilaterální pneumotorax: první časný alární PNO s nutností 3 dny trvající hrudní drenáže u 56leté nemocné na umělé plicní ventilaci (pro difúzní alveolární hemorhagii při mikroskopické polyangiitidě s progresí respiračního selhávání do ARDS) a druhý plášťový PNO vznikající s několika hodinovou latencí, bez nutnosti intervence – u 31letého muže se zjištěným (díky TBLB) adenokarcinomem vrcholu levé plíce. U další pacientky došlo do 48 hodin po provedení TBLB ke vzniku nosokomiální pneumonie s pleuritidou a drobnou hemoptýzou, také další nemocný měl dva dny trvající drobnou hemoptýzu a u dvou posledních se jednalo o krátkodobou (hodiny) pleurální bolest. Většina (4) nemocní s komplikacemi byla ze skupiny osob, u kterých byla TBLB provedena v celkové anestezii (intravenózní anestezie Diprivan + Dormicum + Mivacron s tryskovou ventilací), další byla bronchoskopována na metabolické JIP v době umělé plicní ventilace.

Jak se mění názor na TBLB

Díky malému počtu komplikací a poměrně slušné úspěšnosti (78 % vzorků obsahuje plicní parenchym) se počáteční skepse rozplynula a počet výkonů stále roste. Pro ilustraci, v prvních třech měsících byla TBLB provedena u 17 osob, za poslední 3 měsíce pak u 64 nemocných. Hlavními důvody pro provádění TBLB jsou difúzní plicní procesy (IPF a jiné IIP, sarkoidóza a vaskulitidy) představující bezmála 50 % všech indikací. Menší skupinou jsou nemocní s ložiskovým plicním procesem tvořící téměř 30 % procent vyšetřených a poslední řadě TBLB provádíme také u pacientů bez RTG patologie, pokud trpí bronchiálními obstrukcemi ne zcela jasné příčiny (okolo 30 nemocných tj. 23 %). Většina (více než 90 %) výkonů je prováděna v lokální anestezii (v sedaci benzodiazepiny) a u ambulantních pacientů. Zvýšené riziko komplikací vidíme u osob s umělou plicní ventilací (celková anestezie či nemocní na umělé plicní ventilaci).

Naše cíle

Po prvním roce používání TBLB můžeme říci, že nám tato metoda u 30–40 % nemocných více či méně přispěla ke správné diagnóze. Vzhledem k nízkému riziku komplikací se stala naprosto rutinní a doufáme, že ji začneme využívat pro větší počet nemocných s postižením plicního intersticia a také pro diagnostiku dalších skupin nemocných (například u nemocných s CHOPN).

Poděkování

Náš dík patří zejména ochotnému a přátelskému kolektivu bronchologického pracoviště Plicní kliniky ve FTN a také naší hradecké patoložce dr. Hornychové za trpělivost, s jakou se snaží „poprat s těmi malými a nekvalitními vzorky“.

KAZUISTIKY
V ALERGOLOGII, PNEUMOLOGII A ORL

Transbronchiální biopsie v diagnostice bronchiálních obstrukcí

Vratislav Sedlák[1], Vladimír Koblížek[1], Vladimír Bartoš[1], Jiří Ruta[1], František Salajka[1], Helena Hornychová[2]

[1]*Plicní klinika, FN Hradec Králové*
[2]*Fingerlandův ústav patologie, FN Hradec Králové*

Úvod

I přes pokroky farmaceutického výzkumu posledních let nedokážeme účinně kontrolovat projevy bronchiální obstrukce u všech nemocných. U pacientů s tzv. obtížně léčitelným astmatem současná léčebná doporučení nedokáží dosáhnout uspokojivé kontroly nemoci. V řadě případů je tento stav způsoben komorbiditami či komplikujícími faktory, které astma zhoršují, nebo jde o odlišný fenotyp zánětu dýchacích cest, který je rezistentní k základní protizánětlivé léčbě kortikosteroidy. V těchto klinických situacích je vhodné provedení flexibilní bronchoskopie. Z tohoto vyšetření lze vytěžit mnoho cenných makroskopických informací, ale i morfologických nálezů z různých etáží dýchacích cest pomocí bronchoalveolární laváže (BAL), endobronchiálních biopsií (EBLB) karinek segmentárních bronchů a transbronchiálních biopsií (TBLB). Syndrom dyskineze hlasových vazů, tracheomalacie, stenózy dýchacích cest mohou věrně astma napodobovat a bez bronchoskopie lze ke správnému závěru jen obtížně dojít. Určení morfologie bronchiální stěny pomůže posoudit přítomnost a rozsah remodelačních změn u astmatu, typ zánětu v submukóze pomůže pochopit příčiny špatné odpovědi na léčbu a v budoucnu i zvolit fenotypově specifickou antiastmatickou léčbu (mepolizumab).

Na našem pracovišti jsme převzali metodiku proximální TBLB bez skiaskopické kontroly odběru před 9 měsíci. Tato práce se snaží popsat výsledky, kterých jsme dosáhli u vybrané skupiny pacientů s astmatem či podezřením na astma. V řadě případů nebylo možné v našich vzorcích EBLB či TBLB nalézt všechny důležité struktury nutné k posouzení remodelačních změn. Snažili jsme se tedy porovnat rozdíly v hodnotitelnosti EBLB a TBLB, abychom přesněji definovali přidanou hodnotu TBLB v diagnostice remodelačních změn a buněčného fenotypu astmatu.

Cíl práce

Cílem této práce je tedy pouze srovnání kvality vzorků EBLB a TBLB s ohledem na podíl hodnotitelných nálezů v bronchiální stěně a potvrdit hypotézu větší výtěžnosti odběru TBLB v hodnocení remodelace dýchacích cest u pacientů s bronchiální obstrukcí.

Metody

Ve sledování byla zahrnuta data 30 pacientů ambulance Plicní kliniky FN Hradec Králové, kteří podstoupili od 1. 9. 2009 do 30. 4. 2010 bronchoskopii a transbronchiální biopsii z důvodu nutnosti ověřit fenotyp astmatu (n=13), zjistit příčiny kašle (n=6) a posoudit komplikace obtížně léčitelného astmatu (n=11). Pacienti před vyšetřením podstoupili spirometrii, měření FeNO, v případě těžké bronchiální obstrukce proběhla premedikace $beta_2$-mimetikem. Bronchoskopie probíhala za standardních podmínek dle platných standardů s BAL, TBLB i EBLB, odběry biopsií byly prováděny kleštěmi Olympus FC-21-C1 z bazálních segmentů dolního laloku pravé plíce. Po výkonu byli nemocní po dobu 60 minut sledováni na dospávacím lůžku standardním monitorovacím protokolem (TK, $SatO_2$, TF à 15 minut, EKG monitor). V histologickém nálezu jsme hodnotili tyto parametry: zánětlivý fenotyp v submukóze, epiteliální remodelační změny, tloušťku bazální membrány, vzhled hladké svaloviny a u TBLB kvalitu zachyceného plicního parenchymu. Pro malý počet pacientů ve sledovaném souboru nebyla prováděna statistická analýza.

Výsledky

Z celkového počtu 30 pacientů bronchoskopovaných do 30. 4. 2010 jsou k dispozici v době soupisu abstraktu histologická data 25 pacientů. Ve 14 případech našeho souboru bylo možné srovnat nálezy v EBLB i TBLB, u 7 pacientů bylo možné hodnotit pouze TBLB (EBLB nebylo odebráno nebo vzorek nebyl hodnotitelný) a u 2 pacientů byla hodnocena pouze EBLB (TBLB nebyla validně hodnotitelná).

Demografie

V souboru bylo hodnoceno 9 mužů a 21 žen, průměrný věk 50,7 roku (21–75).

Plicní funkce

Ve skupině s kašlem bylo průměrné FEV_1 a FeNO 76,1 % resp. 26 ppb, ve skupině s astmatem FEV_1 71,3 % resp. 33,2 ppb a ve skupině s OLA 72,3 % resp. 49 ppb.

Epiteliální změny

Kvalitní hodnocení epitelu v EBLB bylo možné u 8 ze 14 pacientů (57,1 %), kvalitní hodnocení epitelu v TBLB bylo možné u 12 ze 14 pacientů (85,7 %). Nejčastějším důvodem zhoršené možnosti popisu epitelu v EBLB bylo jeho úplné odloučení. Podle některých autorů jde o typický histologický nález patognomonický pro astma, může jít ale o důsledek zpracování vzorku či zhmoždění materiálu. U TBLB k tomuto fenoménu v našem souboru nedocházelo.

Bazální membrána (BM)

BM bylo možné hodnotit stejně dobře u EBLB (n=11; 78,5 %) i TBLB (n=11; 78,5 %), výsledky se nelišily i při započítání pacientů, kde byl k dispozici pouze vzorek EBLB nebo pouze vzorek TBLB. Průměrná tloušťka SBM dosahovala u pacientů s OLA 5,25 μm (1,17–13,34 μm), u pacientů s kašlem 2,09 μm (1,11–4,18 μm), u pacientů s astmatem 6,77 (2,19–9,73 μm).

Zánětlivá infiltrace v submukóze

Zánětlivý fenotyp bylo možné kvalitně určit ve všech případech EBLB i TBLB, nejvíce převažovala chudá zánětlivá infiltrace – obraz paucigranulocytárního buněčného fenotypu (n=9; 64,2 %), druhým nejčastějším nálezem byl neutrofilní zánět (n=8; 57,1 %), eosinofilní fenotyp byl nalezen u jediného pacienta.

Hladká svalovina

Také hladká svalovina byla dobře diferencovatelná u stejného počtu EBLB i TBLB vzorků, výskyt hyperplazie se vyskytoval synchronně v EBLB i TBLB téměř u všech pacientů.

Plicní parenchym

Transbronchiální biopsie úspěšně zachytila plicní parenchym v 11 případech (78,5 %), v 9 případech jako normální nález, v jednom případě obraz plicního emfyzému a u jednoho pacienta obraz koniofibrózy.

Komplikace

Bronchoskopie je dobře tolerována i u pacientů s přítomnou bronchiální obstrukcí i u pacientů s těžkou bronchiální obstrukcí (nejtěžší pacientů našeho souboru měl FEV_1 29 % n. h.) za předpokladu přípravy nebulizací $beta_2$-mimetik (SABA) a pečlivého sledování na dospávacím lůžku. V našem souboru jsme nezaznamenali pneumothorax po TBLB, v jednom případě došlo k bronchospasmu s nutností podání i. v. steroidů a SABA, u jedné pacientky došlo k pleurálním bolestem s nutností analgetické léčby a kontrolou stavu za 24 hodin s následnou úplnou úpravou obtíží.

Závěr

Naše práce je limitována malým počtem pacientů v souboru. Ilustruje však vývoj našich zkušenosti od počátku převzetí metodiky do zaběhnutí rutinního provozu. Histologický obraz EBLB a TBLB poskytuje informaci z různých etáží bronchiálního stromu. Přesto jsme při srovnání vzorků EBLB a TBLB dospěli k závěru, že TBLB poskytuje navíc kvalitnější informaci o stavu epitelu dýchacích cest, protože u EBLB bylo často přítomné odloučení respiračního epitelu, které znemožnilo jeho hodnocení. Ve dvou případech TBLB zachytila patologii alveolárních struktur (emfyzém, koniofibróza) s konkrétním dopadem na další péči o pacienta s bronchiální obstrukcí. V našem souboru pacientů jsme nezaznamenali vážnou komplikaci po bronchoskopii, výkon byl pacienty dobře tolerován.

Korelace histologických nálezů z transbronchiální biopsie a dalších vyšetření téhož pacienta (několik krátkých kazuistik)

Helena Hornychová, Eva Hovorková

Fingerlandův ústav patologie, FN Hradec Králové

Pro patologa je při vyšetřování vzorků z transbronchiální biopsie velkou limitací jejich malá velikost. V archivu našeho pracoviště se i za nepříliš dlouhou dobu, po kterou vyšetřujeme transbronchiální biopsie, našlo několik případů, kdy bylo možno dodatečně korelovat nález v transbronchiální biopsii s nálezem v pitevním materiálu plíce nebo v dalším bioptickém či cytologickém vyšetření téhož pacienta. Cílem přednášky je jednak prezentace těchto (z pohledu patologa) poměrně zajímavých případů a dále také diskuse o interpretaci výsledků vyšetření takto malých vzorků.

Někdy transbronchiální biopsie dobře koreluje s obrazem v celé plíci, příkladem může být následující případ. Žena, ve věku 59 let, základní diagnóza glioblastoma multiforme, terapie temozolomidem (alkylační látka), podezření na toxické poškození plíce. V transbronchiální biopsii i následně v pitevním materiálu jsou změny charakteru difuzního alveolárního poškození plíce, liší se jen stáří změn (biopsie odebírána 9 dní před smrtí). Zda jde o toxické změny nebo o šokové změny jiné etiologie se z čistě morfologického hlediska vyjádřit nelze. Případů toxicity temozolomidu s dokumentovaným histologickým nálezem je málo (popisovány změny charakteru organizující se pneumonie), difuzní alveolární poškození v této souvislosti dosud popsáno nebylo, nicméně u jiných alkylačních látek se popisuje běžně (viz obr. č. 1 a 2).

V jiném případě může být nález v drobném vzorku z transbronchiální biopsie zcela zavádějící. Žena, ve věku 56 let, vícečetná

Obr. č. 1: Transbronchiální biopsie – žena, 59 let, základní diagnóza glioblastoma multiforme

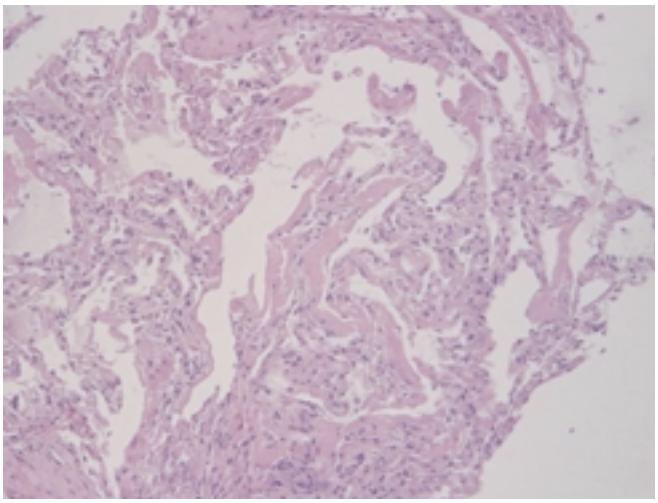

Obrázek z archivu autorů

Obr. č. 2: Pitevní nález – žena, 59 let, základní diagnóza glioblastoma multiforme

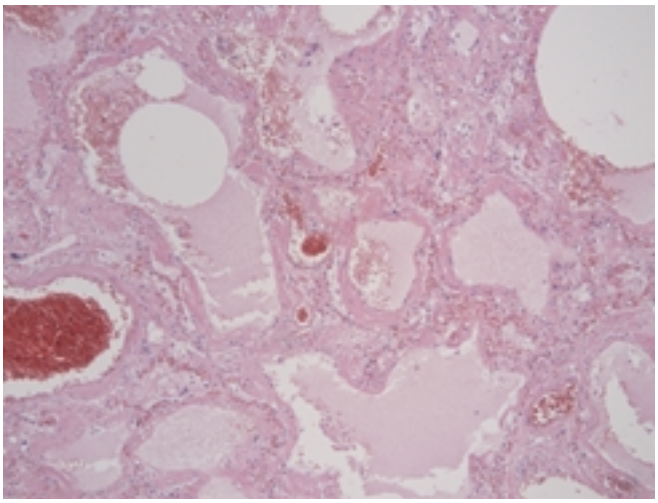

Obrázek z archivu autorů

Obr. č. 3: Transbronchiální biopsie – žena, 56 let, vícečetná ložiska v plíci, ložisko v mozku

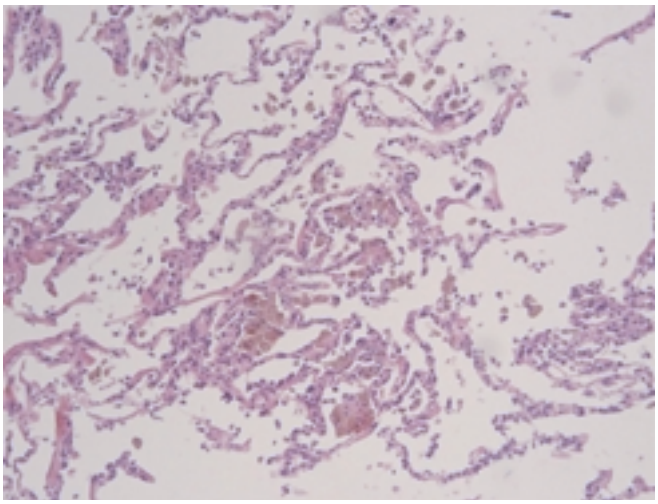

Obrázek z archivu autorů

Obr. č. 4: Pitevní nález – žena, 56 let, vícečetná ložiska v plíci, ložisko v mozku

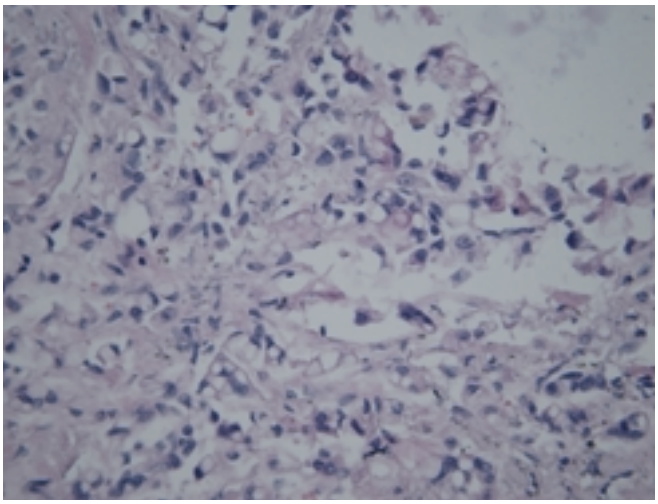

Obrázek z archivu autorů

Obr. č. 5: Transbronchiální biopsie – žena, 27 let, nejasný nález na plicích

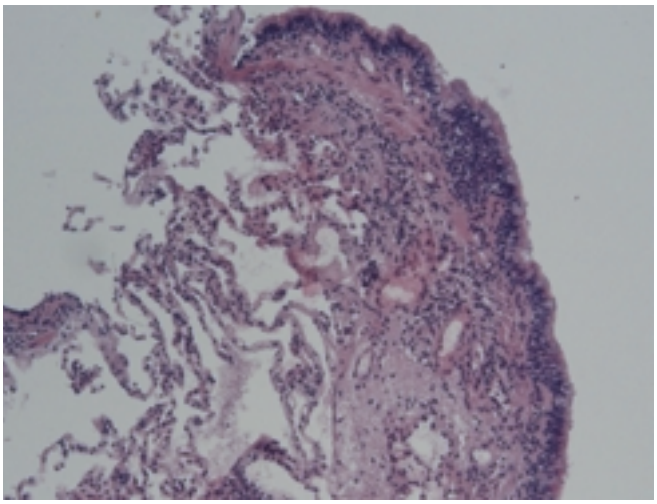

Obrázek z archivu autorů

Obr. č. 6: Biopsie tlustého střeva – žena, 27 let, nejasný nález na plicích

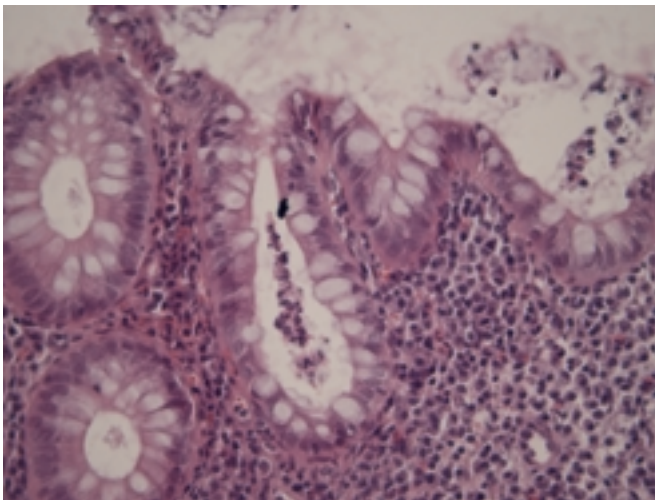

Obrázek z archivu autorů

ložiska v plíci, ložisko v mozku. Suspekce na malignitu, z dalších vyšetření možnost aspergilové infekce. V materiálu z transbronchiální biopsie je pouze DIP-like reakce, v pitevním materiálu byl zastižen generalizovaný nízce diferencovaný adenokarcinom plíce, nicméně v plicích bylo pouze jedno z ložisek tvořeno tumorem, ostatní ložiska byla infekčního původu – různé typy postižení plíce aspergilem. Na tomto případu je zajímavé i to, že i když při odběru dojde k minutí ložiska, málokdy je nález v transbronchiální biopsii normální, což je pochopitelně problematické stran interpretace (viz obr. č. 3 a 4).

Dalším případem je nejednoznačnost nálezu v transbronchiální biopsii. Žena, ve věku 27 let, nejasný nález na plicích – klinicky infekční pneumonie nebo infekční i neinfekční bronchiolitida.

Histologicky v transbronchiální biopsii necharakteristické chronické zánětlivé změny, které by zřejmě připouštěly i diagnózu hypersenzitivní pneumonie. Nakonec s odstupem půl roku stanovena diagnóza zánětlivého postižení střeva (klinicky charakteru Crohnovy choroby). Nález v plíci by jistě tomuto onemocnění odpovídat mohl (viz obr. č. 5 a 6).

Histologický nález je v případě transbronchiální biopsie u intersticiálních plicních onemocnění jen jedním z vyšetření, vždy je nutné konečnou diagnózu stanovit až po korelaci s klinickým a rentgenologickým nálezem.

Poděkování

Vzhledem k charakteru sdělení nebylo možno uvést jako spoluautory všechny spolupracovníky ze zúčastněných klinik. Poděkování tedy směřuje lékařům Plicní kliniky (zejména bronchoskopistům), ale i na mnoho dalších pracovišť – kolegům z Radiodiagnostické kliniky, Kardiochirurgické kliniky, Oddělení klinické hematologie II. interní kliniky, Gerontometabolické kliniky, Kliniky anesteziologie a intenzivní medicíny, Oddělení gastroenterologie II. interní kliniky a další pracoviště Fakultní nemocnice v Hradci Králové. V neposlední řadě také patří poděkování za konzultační činnost MUDr. Tomáši Tichému z Ústavu patologie FN Olomouc.

Peroperační biopsie, její role a význam

Vladislav Hytych

Chirurgická klinika, 1. LF UK a Fakultní Thomayerova nemocnice s poliklinikou, Praha

Jedním z úkolů pneumologie je správně diagnostikovat a léčit plicní ložiska solitární a vícečetná, jednostranná i oboustranná. Cílem je indikovat k radikální operaci nemocné s maligními ložisky či včas zahájit léčbu jiných závažných chorob např. TBC.

Solitární plicní uzel je definován jako samostatná kulovitá plicní léze o průměru menším než 3 cm, která je obklopena plicním parenchymem bez nálezu atelektázy či lymfadenopatie.

Z hlediska diagnostického je možno posunout hranici velikosti až na 1 cm průměru léze a při vícečetných ložiscích na hranici rozlišovací schopnosti RTG a CT což je 5 mm resp. 3 mm.

Rozhodování o dalším diagnostickém a terapeutické procesu se řídí zejména pravděpodobností maligního původu ložiska. U nás zatím není zásadním rozhodujícím faktorem cenová efektivita i když není zanedbatelná, ale stále ještě prospěch nemocného. V zásadě lze stanovit tři strategie – dispenzarizace, diagnostické testy a chirurgické ověření ložiska.

Dispenzarizace neboli observace čili sledování vychází z absolutizace některých vlastností zejména solitárního ložiska. Jde o RTG měření růstu jako pravděpodobnost maligní povahy. Tzv. *volume doubling time* je u bronchogenního karcinomu 30 až 400 dnů. Vedle růstu svědčí pro „benigní“ charakter nález kalcifikací centrálních, difuzních či laminárních. Přesto bude 75 % nemocných spadat do nejisté kategorie a další sledování bude s vysokým rizikem nehledě k nákladům, když sledování vyžaduje CT vyšetření v intervalech tří měsíců.

Diagnostické testy zahrnují CT vyšetření, transparietální aspirační biopsii tenkou jehlou a pozitronovou emisní tomografii v kombinaci s CT. Přínos jednotlivých vyšetření ukazuje jejich senzitivita a specificita. CT s kontrastem vykazuje 95% senzitivitu resp. 70–93% specifitu, u PET je senzitivita až 98% a specifita 78%. Falešně negativní výsledky přicházejí u ložisek do 1 cm, neuroendokrinních karcinomů a bronchioalveolárního karcinomu. Senzitivita transparietální biopsie je v rozmezí 80–95 % a specifita 50–80 %. Negativní výsledek punkce však neznamená, že bychom vyloučili maligní onemocnění, pouze nebyly ve vzorku zachyceny nádorové buňky.

Jednoznačné výsledky a jistotu pro další terapii přináší histologické vyšetření plicního ložiska cestou videoasistované torakoskopie (VATS). Tato metoda nahradila téměř úplně klasickou torakoskopii a Klassenovu otevřenou plicní biopsii, spojuje výhody torakoskopie s palpací plicní tkáně cestou minitorakotomie.

Torakoskopii popsal v roce 1910 H. C. Jacobeus, když v místní anestézii zavedl do dutiny hrudní u nemocného s tuberkulózou kovový cystoskop a pozoroval poměry v dutině hrudní, později vyšetření doplnil o elektrokaustiku, přerušení srůstů v pleurální dutině elektrokauterem.

Torakoskopie umožňuje přímé vyšetření plic, mediastina, bránice a pleury pohledem. Výkon indikujeme u pleurálních výpotků, pneumotoraxu, neověřených povrchních periferních lézí plic, tumorů parietální a viscerální pleury, bránice a mediastina.

K. P. Klassen, A. J. Anlyan a G. M. Curtis provedli poprvé otevřenou plicní biopsii u nemocného s difúzním plicním onemocněním v Ohiu v USA v roce 1949.

Smyslem otevřené plicní biopsie je získat dostatečně velkou část plicní tkáně, kterou je možno podrobit vyšetření mikrobiologickému, cytologickému a histologickému. Předností je možnost vyšetření plíce pohmatem a cílený odběr zejména u periferních plicních lézí.

VATS provádíme v celkové anestézii při separované ventilaci. Minitorakotomií v délce 5 cm vstupujeme do dutiny hrudní dorzálně těsně pod úhlem lopatky. V zadní čáře axilární zavádíme nad bránicí kamerový port. Ventrálně můžeme založit jeden či dva pomocné porty 5 mm. Operatér stojí za zády nemocného, proti němu asistent a instrumentářka. Dokonalý přehled nám umožňují 2 obrazovky. Vždy zavádíme pojistný hrudní drén.

Podle našich zkušeností lze provést cestou VATS jakýkoliv výkon, ale zejména anatomické plicní resekce by měly být vyhrazeny zkušeným chirurgům s dokonalou orientací topografickou, jemnou a anatomicky přesnou technikou. Použití staplerů a klipů není podmínkou.

Vedle standardních výkonů lze v jedné době provést i oboustranné VATS výkony, které nahrazují předchozí široké explorace obou pleurálních dutin ze sternotomie nebo příčné torakotomie.

Technika provedení je shodná s předchozím popisem, pouze po dokončení výkonu na jedné straně změníme polohu a obdobným způsobem pokračujeme na straně druhé.

Indikace k jednodobému oboustrannému výkonu VATS nejsou časté. Jedná se zejména o oboustranná uzlovitá ložiska. V případě metastáz jiného než plicního nádorového onemocnění je tento výkon obligatorní. Vždy však vyšetřujeme na každé straně ložiska rychlou histologií, abychom měli jistotu, že se nejedná o náhodně zjištěný tumor plic, který by vyžadoval anatomickou resekci. Připojujeme mediastinální lymfadenektomii.

U nemocných, kde nacházíme ložisko podezřelé z bronchogenního karcinomu (BCA) či dokonce nemalobuněčný plicní karcinom prokážeme již před operací, nemocný nemá zvětšené uzliny na CT a současně najdeme jedno či více ložisek ve druhé plíci, indikujeme oboustrannou VATS. Výkon začínáme na kontralaterální straně. Odebereme cestou atypických resekcí části plicní tkáně s ložisky. Odesíláme na rychlou histologii. Nenajdeme-li meta BCA, pokračujeme na straně podezřelého ložiska. I zde odstraňujeme ložisko s lemem plicní tkáně atypickou resekcí. Během čekání na výsledek histologie si připravíme pole k případné anatomické resekci, kterou, jsou- li příznivé podmínky, provádíme také cestou VATS. Výkon vždy doplňujeme radikální mediastinální lymfadenektomií.

Závěr

Peroperační vyšetření neověřených ložisek je conditio sine qua non. Umožní nám nejen v jedné době provést i oboustranný radikální výkon pro nemalobuněčný BCA, ale můžeme odhalit jiná závažná onemocnění, kde je indikace k resekci sporná či je anatomická resekce dokonce kontraindikovaná.

Vedle peroperační histologie odebíráme standardně vzorky tkáně na bakteriologické vyšetření včetně TBC a mykologie a na MTD.

Literatura

Hromádka, P., Černohorský, S., Baader, M. et al. Torakoskopická anatomická resekce v rozsahu lobektomie. Rozhl Chir 87, 10: 542–545, 2008.

Hytych, V., Fiala, P., Čermák, J. et al. Možnosti videotorakoskopie. Čas Lék Čes 134, 24: 830, 1995.

Hytych, V., Horažďovský, P., Vernerová, A. Mezinárodní doporučení pro operační léčbu TBC a plicních mykobakterióz. Kazuistiky v alergologii, pneumologii a ORL 4, Suppl. 2: 18, 2007.

Lardinois, D., Suter, H., Hakki, H. et al. Morbidity, survial, and site of recurrence after mediastinal lymph-node dissection versus systematic sampling after complete resection for non-small cell lung cancer. Ann Thorac Surg 80, 1: 268–275, 2005.

Ost, D., Fein, A. Management strategie for the solitary pulmonary nodule. Curr Opin Pulm Med 10, 4: 272–278, 2004.

Význam histologického vyšetření v diagnostice a cílené léčbě karcinomu plic

Markéta Černovská[1], Radoslav Matěj[2]

[1]*Pneumologická klinika, 1. LF UK a FTNsP, Praha*
[2]*Oddělení patologie a molekulární medicíny, FTNsP, Praha*

Souhrn

Plicní karcinom stojí celosvětově na čelním místě v úmrtí na zhoubné novotvary. Nemalobuněčný karcinom se vyskytuje zhruba v 70–75 % případů, malobuněčný karcinom ve 25–30 %. Oba dva typy se liší svým biologickým chováním a mají i odlišný přístup k léčbě. Z pohledu pneumoonkologa jsme se v tomto článku zaměřili zejména na nové léčebné postupy využívající prognostické a prediktivní faktory k volbě správné terapie pro konkrétního pacienta.

Úvod

Na našem pracovišti je ročně diagnostikováno přes 200 nových případů karcinomu plic. Z celkového počtu mikromorfologicky ověřených tumorů za poslední 3 roky se v 72 % jednalo o nemalobuněčný karcinom (NSCLC) a ve 28 % o malobuněčný karcinom (SCLC). Průměrný věk pacientů v době diagnózy byl 64,7 roku, více než 80 % nemocných byli kuřáci. Nejčastějším typem nemalobuněčného karcinomu v našem souboru byl epidermoidní karcinom (33 %), na druhém místě pak adenokarcinom (23 %). V pokročilém stadiu III–IV bylo diagnostikováno více než 80 % onemocnění. Zhruba 85 % pacientů s karcinomem plic mělo mikromorfologickou verifikaci histologickou, popřípadě současně histologickou a cytologickou.

Diagnostika a léčba

Odběr materiálu a následné vyšetření bioptického vzorku patologem je klíčovým bodem vedoucím k diagnóze a stanovení léčebného plánu. Způsob, který k odběru materiálu volíme, záleží na velikosti a lokalizace léze, přítomnosti metastáz, performans status pacienta a jeho compliance. Dominující metodou k získání vzorku tkáně je bronchoskopické vyšetření. Rychlým vyšetřením vzorku je cytologické vyšetření. Histologické zpracování proti cytologii však zachycuje větší množství suspektních buněk, které navíc nejsou deformovány nátěrem a částečně bývá zachována architektonika tkáně v odebraném materiálu, což umožňuje další zpracování vzorku mikroskopicky, pomocí barvení a imunohistochemicky. Od patologa očekáváme kromě přesné diagnostiky tumoru a jeho klasifikace také údaje, na jejichž podkladě můžeme provést odhad prognózy onemocnění, predikci reakce na léčbu a monitorování změn v průběhu onemocnění.

Mezi prognostické morfologické znaky u karcinomu plic řadíme grading a staging tumoru, charakter invaze (perineurální propagace, angioinvaze, lymfangioinvaze) a uspořádání nádorových buněk. Grading tumoru je založen na hodnocení stupně diferenciace tumoru a proliferační aktivity, která souvisí s předpokládanou agresivitou tumoru. Na základě gradingu nádory rozdělujeme do 4 skupin podle narůstající anaplazie (grade, G1–G4). Proliferační aktivitu hodnotíme stanovením mitotického indexu, imunohistochemicky stanovením Ki67. Hodnocení stagingu probíhá na základě TNM systému, pro diagnózu patologickou pTNM. V případě chirurgických výkonů navíc od patologa vyžadujeme informace týkající se resekčních okrajů a přítomnosti metastáz v odebraných lymfatických uzlinách.

Pokrokem v rámci diagnostiky tumorů obecně, včetně karcinomu plic, je stanovení potencionálního biologického chování tumoru hodnocením morfologických znaků a určením znaků stanovených molekulárně-biologickými metodami (markery angioinvaze, analýza cytogenetických změn, stanovení exprese onkogenů).

Nezastupitelnou roli má histologické vyšetření v rámci peroperační biopsie.V rámci diferenciální diagnostiky primárně plicních adenokarcinomů, plicních metastáz adenokarcinomů jiných orgánů či při určení primárního plicního původu extratorakálních nádorových lézí využíváme ve spolupráci s naším patologickým oddělením imunohistochemické vyšetření využívající mono- a polyklonální protilátky pomocí kterých jsou lokalizovány a vizualizovány příslušné tkáňové antigeny sdružené s nádorovými buňkami. Konkrétně využíváme detekci antigenu protilátkou TTF-1. Tyreoidní transkripční faktor 1 (TTF-1) je vysoce specifický a senzitivní marker nádorových lézí primárně plicního původu. Pozitivita peroperačního imunohistochemického průkazu TTF-1 může mít významný vliv na další postup při operačním řešení malignity. Ve FTN ve spolupráci s patologií a chirurgií využíváme metodiku imunohistochemického stanovení exprese TTF-1 v peroperačních vzorcích plicních adenokarcinomů, výsledek je k dispozici zhruba za 15 minut. Při pozitivitě TTF-1 se s největší pravděpodobností jedná o primárně plicní karcinom, při negativitě se podle morfologie jedná pravděpodobně o metastázu, převážně adenokarcinomu.

Z hlediska terapie se dělí karcinom plic na malobuněčný a nemalobuněčný. Oba histologické typy nádorů mají rozdílný prognostický a prediktivním význam. Přesná histologická verifikace nabývá v posledních letech na významu zejména ve vztahu ke zvolené terapii. Problém však představuje řada smíšených forem, jejichž diagnostika může být ovlivněna velikostí odebraného vzorku. Trendem posledních let se stává tzv. personalizovaná (individualizovaná) terapie, která představuje individuálně zvolenou léčbu pro konkrétního pacienta na základě histologického typu nádoru, klinických faktorů (věk, pohlaví, performans status, anamnéza nikotinismu, etnikum) a molekulárně biologických znaků nádoru. Cílem tohoto individuálního přístupu je vybrat správnou léčbu pro správného pacienta.

V rámci NSCLC není histologický typ nezávislým prognostickým faktorem. Je známo, že histologický typ NSCLC je důležitým faktorem určujícím výsledek léčby, což ukazují výsledky studií s pemetrexedem (Alimta). Podle jedné studie profitovali pacienti s neskvamózním karcinomem v 1. linii léčby více z terapie v kombinaci pemetrexed + cisplatina, zatímco pacienti se skvamózním karcinomem měli delší dobu přežití při terapii v kombinaci gemcitabin + cisplatina. V jiné studii zase pemetrexed zaznamenal ve 2. linii léčby u neskvamózních karcinomů lepší účinnost než docetaxel, zatímco účinnost docetaxelu se mezi jednotlivými histologickými typy významně nelišila. Pemetrexed je v současné době jako standardní léčba využíván ve 2. linii léčby, ale očekává se v následujícím období jeho podávání také v 1. linii, a to v kombinaci s platinovým derivátem u morfologicky verifikovaného adenokarcinomu nebo velkobuněčného karcinomu. Novým trendem v léčbě pokročilého neskvamózního NSCLC je indikace pemetrexedu v udržovací terapii následující po 1. linii léčby s cílem oddálení progrese, zlepšení kvality života a udržení dobrého performans status do další linie léčby. Udržovací terapie pemetrexedem tak nabízí novou šanci pro pacienty s pokročilým neskvamózním karcinomem, neboť se vyznačuje nízkou toxicitou a může tak být podávána dlouhou dobu za účelem prodloužení života. Některé studie vedou k úvaze, zda není adenokarcinom obecně více chemosenzitivní než ostatní typy nádorů. Jedna z retrospektivních studií s adjuvantní chemoterapií totiž ukázala, že prognóza pouze u operovaných pacientů byla stejná u všech histologických typů nemalobuněčného karcinomu, zatímco adjuvantní chemoterapie u odoperovaných pacientů měla větší přínos u adenokarcinomů.

Bohužel standardní cytostatická léčba se dostala pravděpodobně na hranice svých možností. V posledních letech je do léčebných režimů zařazována biologická léčba, která je také nazývána cíle-

nou molekulární terapií. Preparáty biologické léčby působí jiným mechanismem než standardní cytostatická léčba. Jejich účinek je zaměřen na ovlivnění buněčných signálních drah. Léky tak selektivněji zasahují do intracelulárních dějů v nádorové buňce než klasická chemoterapie. Účinnost některých nových léků je v určitých indikacích srovnatelná s chemoterapií, benefitem jsou však menší nežádoucí účinky. Přesto ani biologická léčba zatím nevykazuje takou účinnost, abychom mohli být spokojeni. Zatím není k dispozici lék, který by natolik ovlivnil průběh onemocnění, že by profitoval oproti dosavadní standardní léčbě. Při biologické léčbě se v současné době nejčastěji využívají léky inhibující intracelulární doménu buněčných receptorů nebo monoklonální protilátky, které interagují s receptorem či jeho ligandem. Další skupinou jsou látky ovlivňující nádorovou cévní síť. V klinické praxi se u NSCLC používají léky blokující signální dráhu receptoru epidermálního růstového faktoru (epidermal growth factor receptor – EGFR) a léky blokující růstový faktor cévního endotelu (vascular endothelial growth faktor – VEGF).

EGFR je transmembránový receptor, který patří do větší skupiny vzájemně příbuzných transmembránových molekul tzv. HER receptorů a ve vztahu ke kódujícím genům je označován jako HER1 nebo c-erb-B1 receptor. Exprimován je jak normálnímu, tak nádorovými buňkami a významným způsobem ovlivňuje průběh buněčného cyklu, buněčnou proliferaci, diferenciaci a apoptózu. V normální buněčné populaci probíhají tyto děje za přísné kontroly. Ztráta regulace v průběhu EGFR signalizace v důsledku over/exprese či amplifikace EGFR může vést k rozvoji a progresi nádoru. EGFR je ve zvýšené míře exprimován u různých solidních tumorů, včetně nemalobuněčného karcinomu plic, kde tomu bývá až na 80 % buněk. Inhibice EGFR signální dráhy se tak stává cílem terapie nádorů. EGFR je kódován onkogenem, který je u NSCLC amplifikován a jehož mutace mohou být prediktivním ukazatelem terapie inhibitory tyrosinkinázy EGFR. Podle některých studií mutace genu tyrosinkinázové aktivity EGFR na exonu 19 a 21 jsou prediktorem účinnosti tyrosinkinázových inhibitorů v 1. linii léčby. Ve 2. linii však měli profit z léčby i pacienti bez těchto mutací. Frekvence mutací je častější u žen, nekuřáků a u asijské populace. Prediktivní hodnota vysokého počtu kopií genu EGFR není jednoznačná.

Erlotinib (Tarceva) je v současné době jediným lékem cíleným na EGFR, který je zařazen do standardních terapeutických režimů nemalobuněčného karcinomu plic. Je indikován u pacientů s pokročilým tumorem po selhání předchozí chemoterapie, výjimečně pak v 1. linii léčby u pacientů, u kterých je chemoterapie kontraindikována. Výsledky některých studií ukázaly, že při léčbě inhibitory tyrosinkinázy EGFR přežívali déle pacienti s adenokarcinomem než s epidermoidním karcinomem. Další studie však prokázaly, že pacienti s adenokarcinomem přežívali déle i při léčbě chemoterapií či na symptomatické terapii. Tudíž v současné době nemůžeme jednoznačně říci, že histologický typ je prediktivním faktorem pro biologickou léčbu. Pozitivní průkaz EGFR také není zárukou příznivé odpovědi na cílenou biologickou léčbu, stejně tak negativní EGFR nevylučuje příznivou terapeutickou odpověď.

Dalším lékem inhibujícím EGFR je cetuximab, monoklonální protilátka proti extracelulární doméně EGFR blokující vazbu ligandu na EGFR. Pro léčbu NSCLC není zatím v ČR registrován, ale v budoucnu se předpokládá jeho zařazení do 1. linie léčby v kombinaci s chemoterapií. Některá data ze studií ukazují, že účinnost 1. linie léčby cetuximabem u pacientů s NSCLC není závislá na stavu KRAS, ani četnosti genů pro EGFR

KRAS je protein s GTPázovou aktivitou, který je součástí signální kaskády EGFR. Účastní se přenosu signálu od aktivovaného receptoru do jádra. Aktivační mutace tohoto genu vede ke stimulaci signální dráhy EGFR nezávisle na stavu EGFR. U pacientů s mutací KRAS by se tak dala předpokládat rezistence k tyrosinkinázovým inhibitorům EGFR, neboť abnormální KRAS protein dále stimuluje buňku k proliferaci i přes inhibici EGFR. Výsledky studií však nejsou zcela jednoznačné, proto nelze říci, že pouze u pacientů s tumory, jejichž buňky obsahují nemutovaný KRAS lze počítat s terapeutickým úspěchem. Předmětem dalšího výzkumu zůstává interakce mutací KRAS s dalšími onkogeny.

VEGF je nejdůležitějším mediátorem nádorové angiogeneze. Je produkován nádorem zejména při hypoxii. Vysoká produkce VEGF koreluje se špatnou prognózou a metastazováním. Vyšetřování hladiny VEGF v séru se v budoucnu možná uplatní jako možný prognostický faktor. Bevacizumab (Avastin) je prvním registrovaným antiangiogenním lékem v 1. linii léčby pacientů s NSCLC v kombinaci s chemoterapií. Po ukončení chemoterapie je nutno v léčbě pokračovat v monoterapii do progrese onemocnění. Je určen pro léčbu NSCLC, vyjma tumorů s převažující dlaždicobuněčnou složkou, kde byl zaznamenám vyšší výskyt krvácivých příhod.

Závěrem lze říci, že histologické vyšetření materiálu je nezbytné pro přesnou diagnostiku nádorového onemocnění a následně správně zvolenou léčbu. S vývojem nových léků působících různými mechanismy na subcelulární úrovni je důležité najít a v praxi rutině používat prediktivní faktory účinnosti jednotlivých léků, které by pak pomohly správně určit cílovou skupinu pacientů pro daný lék, zejména jeho použití v první linii léčby. Mluvíme tak o personalizaci léčby na úrovni histologického typu nádoru a přítomnosti charakteristických genetických změn.

Literatura

Esteban, E., Casillas, M., Cassinello, A. Pemetrexed in first-line treatment of non-small cell lung cancer. Cancer Treat Rev 35, 4: 364–373, 2009.

Kolek, V. Karcinom plic – současná léčebná strategie z pohledu pneumoonkologa. Postgraduální medicína 12, 3: 338 – 340, 2010.

Massarelli, E., Varella-Garcia, M., Tang, X. et al. KRAS mutation is an important predictor of resistance to therapy with epidermal growth factor receptor tyrosine kinase inhibitors in non-small-cell lung cancer. Clin Cancer Res 13, 10: 2890–2896, 2007.

Matěj, R., Vedralová, J., Koukolík, F. Imunohistochemický průkaz TTF-1 v peroperačních bioptických vzorcích plicních adenokarcinomů: roční zkušenosti. Česko-slovenská patologie a soudní lékařství 44, 2: 41–44, 2008.

Meert, A. P., Martin, B., Delmotte, P. et al. The role of EGF-R expression on patient survival in lung cancer: a systematic review with meta-analysis. Eur Respir J 20, 4: 975–981, 2002.

Pao, W., Miller, V. A. Epidermal growth factor receptor mutations, small-molecule kinase inhibitors, and non-small-cell lung cancer: current knowledge and future directions. J Clin Oncol 23, 11: 2556–2568, 2005.

Pešek, M. Bronchogenní karcinom a jeho prognostické a prediktivní faktory. Onkologie 3, 5: 299–302, 2009.

Skřičková, J., Čoupek, P., Babičková, L. et al. Léčebné postupy u namalobuněčného karcinomu plic. Klinická onkologie 21, 6: 317–329, 2008.

Stepherd, F. A., Rodrigues Pereira, J., Ciuleanu, T. et al.; National Cancer Institute of Canada Clinical Trials Group. Erlotinib in previously treated non-small-cell lung cancer. N Engl J Med 353, 2: 123–132, 2005.

Výtěžnost a vzájemná korelace cytologických a histologických vyšetření u pacientů s plicními chorobami

Pavla Žáčková, Veronika Zajíčková

Pneumologická klinika, 1. LF UK a FTNsP, Praha

Fibrobronchoskopie je vyšetření, které má v současnosti největší význam při verifikaci endobronchiálně lokalizovaných tumorů. Endobronchiální excize (klešťová biopsie) umožňuje stanovení definitivní histologické diagnózy, kombinace různých technik odběru vzorků na cytologická vyšetření však významně zvyšuje diagnostickou výtěžnost bronchoskopického vyšetření bez výrazného prodloužení výkonu a s minimálními finančními náklady.

Dle literárních údajů se senzitivita vyšetření při provedení samotné endobronchiální excize pohybuje kolem 80 %, zatímco při užití kombinace odběrů s následným cytologickým vyšetřením vzrůstá senzitivita vyšetření až na 95 %.

Výsledky cytologických vyšetření endobronchiálně odebraných vzorků jsou obecně hodnoceny jako vysoce specifické, senzitivní a přesné, přinášející prakticky shodné informace jako bioptická vyšetření. Odběr vzorků na cytologická vyšetřené je přitom relativně bezpečný a zpracování vzorků je velmi levné. Nezbytným předpokladem je „pouze“ dostatečná zkušenost hodnotícího pneumocytologa.

V průběhu dvou let bylo na Pneumologické klinice zhodnoceno celkem 8 252 cytologických vyšetření. Jednalo se především o bronchiální aspiráty, kartáčové biopsie, excize endobronchiálně lokalizovaných lézí, transbronchiální biopsie plicního parenchymu (TBB), biopsie bronchiální sliznice, punkce peribronchiálně lokalizovaných lézí, hodnocení bronchoalveolární tekutiny získané při bronchoalveolární laváži, vzorky získané punkcí hilových a mediastinálních punkcí za ultrasonografické navigace a pleurální výpotky. Spíše ojediněle se jednalo o vzorky získané punkcí periferních uzlin, kožních lézí, ascitu a perikardiálního výpotku

Vzájemná korelace mezi cytologickým a histologickým vyšetřením je v podstatě možná u excizí endobronchiálně lokalizovaných lézí, transbronchiálních punkcí plicního parenchymu a peribronchiálně lokalizovaných lézí a u maligních pleurálních výpotků, kdy u metastatického postižení pleury u mimoplicních nádorů nejasné primární lokalizace může imunocytochemické vyšetření přítomných maligních elementů upřesnit primární lokalizaci tumoru a ušetřit tak nemocného diagnostické videotorakoskopie s biopsií pleury.

Cytologické vyšetření biopsie bronchiální sliznice z hlediska stanovení diagnózy přínosné není, protože umožní pouze posoudit přítomnost jednotlivých zánětlivých elementů. Naopak histologické vyšetření při validním odběru posoudí respirační epitel, subepitelové pojivo, obsah bronchiálních žlázek, tloušťku bazální membrány, přítomnost a charakter zánětlivé celulizace, případně hyperplazii svaloviny bronchiální stěny a může tak upřesnit diagnózu bronchiálního astmatu či nález chronických nespecifických zánětlivých změn.

V naší práci jsme se zaměřili na posouzení výtěžnosti a vzájemné korelace cytologického a histologického vyšetření endobronchiálních excizí a transbronchiálních biopsií plicního parenchymu.

Endobronchiální excize

V průběhu dvou let (2008, 2009) bylo cytologicky vyšetřeno celkem 696 a histologicky 666 vzorků. U 30 vzorků histologické vyšetření nebylo provedeno. Příčinou byl buď malý vzorek nedostačující pro histologické vyšetření, nebo bylo vyšetření prováděno pro jiná pracoviště, odkud vzorek na patologii nebyl odeslán.

591 vzorků (88,7 %) bylo hodnoceno cytologicky a histologicky shodně, z toho 426 (72 %) vzorků bylo shodně pozitivních a byl tak verifikován malobuněčný či nemalobuněčný karcinom a 165 (28 %) bylo shodně negativních.

Cytologicky pozitivních a histologicky negativních vzorků bylo 25 (3,7 %), cytologicky negativních a histologicky pozitivních bylo 34 (5,1 %). Neshodu jsme zaznamenali u 16 (2,4 %) vzorků. Za neshodu považujeme rozdílný výsledek určení typu karcinomu, kdy cytologicky byl nález hodnocen jako malobuněčný karcinom a imunohistochemický nález svědčil pro karcinom nemalobuněčný, nebo naopak.

Transbronchiální biopsie plicního parenchymu

Cílem TBB je biopsie plicního parenchymu a následná mikromorfologická verifikace postižení plicního intersticia resp. plicního parenchymu, nebo zachycení a verifikace tumoru, který se v dané lokalizaci nachází. Vzájemná korelace cytologických a histologických nálezů má smysl především u extrabronchiálně uložených nádorových procesů, obraz postižení plicního intersticia či parenchymu není cytologicky charakteristický a přínosný. Přínos histologického vyšetření je však velmi významný. Může umožnit stanovení diagnózy a tím i příslušné léčby bez ověření nálezu chirurgickou cestou. Navíc pro řadu nemocných je chirurgický výkon příliš zatěžující a je z různých důvodů kontraindikován.

Ve sledovaném období bylo cytologicky a histologicky vyšetřeno 658 vzorků. U 411 (63 %) vzorků byl plicní parenchym zastižen, ve zbývajících případech 247 (37 %) vzorků bioptovaná částka plicní parenchym nepostihla.

Tumor byl zachycen ve 49 (12 %) vzorcích, z toho byla cytologická a histologická diagnóza shodná u 32 vzorků (malobuněčný či nemalobuněčný karcinom). Ve 12 případech byl nález cytologicky hodnocen jako pozitivní a histologicky negativní a v 5 případech byly vzorky hodnoceny jako cytologicky negativní a histologicky pozitivní. Neshodu v typu verifikovaného tumoru jsme nezaznamenali.

Obecně lze zaznamenat několik situací:

- plicní parenchym byl při biopsii zastižen, vzorek je však nevalidní, příliš malý či zhmožděný, takže prakticky není hodnotitelný;
- plicní parenchym byl zastižen, vzorek je validní, histologicky však negativní – zastižená plicní tkáň je strukturálně normální. Nález je pak nutno posuzovat v kontextu s výsledky dalších vyšetření a s klinickým stavem nemocného a zvážit tak nutnost mikromorfologické verifikace chirurgickou cestou;
- plicní parenchym byl zastižen, vzorek je validní a histologicky přináší diagnózu patologického procesu probíhajícího v plicní tkáni. Pokud nález koreluje s výsledky dalších vyšetření a s klinickým stavem nemocného, není již verifikace chirurgickou cestou nezbytná.

Podrobnější analýzu výtěžnosti vyšetření z hlediska stanovení diagnózy jsme však neprováděli, bude předmětem samostatného sdělení.

Závěr

Výhodou cytologického vyšetření je jeho rychlost a nízké finanční náklady. Výsledek vyšetření je k dispozici během několika hodin po odběru materiálu. To umožňuje rychlé stanovení diagnózy a z ní vyplývající zahájení adekvátní léčby onemocnění, nebo časnou indikaci k opakování vyšetření, pokud výsledek nepřinesl předpokládanou diagnózu.

Jak vyplývá z našeho hodnocení a z korelace s histologickými nálezy, je cytologické vyšetření poměrně přesné a spolehlivé, oba typy vyšetření se vzájemně doplňují. Vždy je však třeba výsledky obou typů vyšetření hodnotit v kontextu s výsledky ostatních vyšetření a s klinickým obrazem onemocnění. Pozitivita a závěr histologického nálezu je nadřazen cytologickému vyšetření. Nicméně i cytologicky pozitivní a histologicky negativní nález je nutno hodnotit jako relevantní. Navíc velmi často také bývá cytologická diagnóza potvrzena souběžně několika typy odběrů vzorků – bronchiální aspirát, kartáčková biopsie, punkce uzliny – a významně tak vzrůstá senzitivita vyšetření.

Vyšetření transbronchiálních biopsií plicního parenchymu je cytologicky přínosné pouze v případě nádorových onemocnění. Histologické vyšetření biopsie plicního parenchymu však považujeme ze velmi cenné, přestože se vždy nepodaří biopsií získat plicní tkáň a navíc validní vzorek. V řadě případů však toto vyšetření diagnózu umožní a nemocný tak nemusí podstoupit ověření procesu chirurgickou cestou.

Literatura

Ahmad, M., Afzal, S., Saeed, W. et al. Efficacy of bronchial wash cytology and its correlations with biopsy in lung tumours. J Pak Med Assoc 54, 1: 13–16, 2004.

Govert, J. A., Kopita, J. M., Matchar, D. et al. Cost-effectiveness of collecting routine cytologic specimens during fiberoptic bronchoscopy for endoscopically visible lung tumor. Chest 109, 2: 451–456, 1996.

Rosell, A., Monsó, E., Lores, L. et al. Cytology of bronchial biopsy rinse fluid to improve the diagnostic yield for lung cancer. Eur Respir J 12, 6: 1415–1418, 1998.

HRCT u idiopatických intersticiálních pneumonií (IIP). Diferenciální diagnostika

Jaroslav Polák, Hana Šrámková

Centrum zobrazovací diagnostiky, Železniční nemocnice, Praha

1. Retikulace

Idiopatická plicní fibróza

HRCT obraz bývá charakteristický a dovoluje u většiny nemocných při odpovídajícím klinickém nálezu (střední věk 60 roků, častěji muži kuřáci, anamnéza 6 měsíců a déle, dušnost, neproduktivní kašel, paličkové prsty, známky restrikce, krepitus) určit diagnózu až v 90 % případů. Před stanovením diagnózy IPF je nutno vyloučit jiné stavy s podobným HRCT obrazem, jako jsou **kolagenózy, azbestóza a exogenní alergická alveolitida.**

2. Denzita mléčného skla

A. Nespecifická intersticiální pneumonie

Rozlišují se tři typy nemoci. U typu-1 NSIP převažuje obraz mléčného skla, u typu-3 NSIP převažuje retikulace a typu-2 NSIP jsou přítomny obě změny. NSIP se objevuje v idiopatické formě vzácněji než v případech se známou příčinou. Na rozdíl od IPF se objevuje u osob mladšího věku kolem 40 roků, příznaky mohou být mírnější. V diferenciální diagnostice je třeba vyloučit onemocnění, která mají stejný HRCT obraz odpovídající NSIP, sem pat-

Obr. č. 1: Muž 58 roků, kuřák, kašel, 3 měsíce zhoršení dušnosti, krepitus nad bázemi

1a) HRCT v poloze na zádech: retikulace, distorze architektury plic, trakční bronchiektázie, denzita mléčného skla

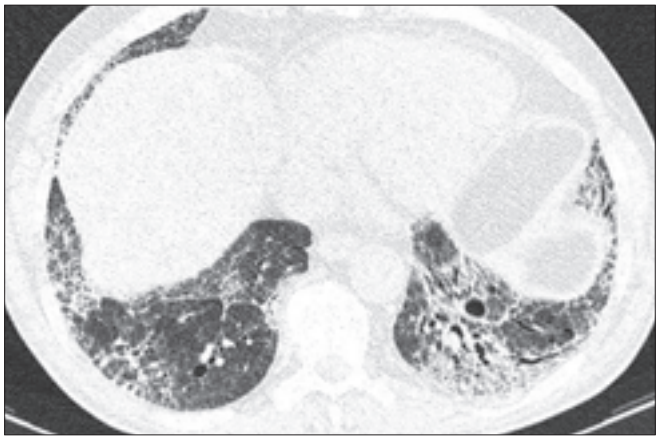

Obrázek z archivu autorů

1b) HRCT v poloze na břiše (+targeting): prokazuje navíc drobné subpleurální cysty, nezobrazuje se denzita mléčného skla (šlo o gravitací podmíněné atelektázy)

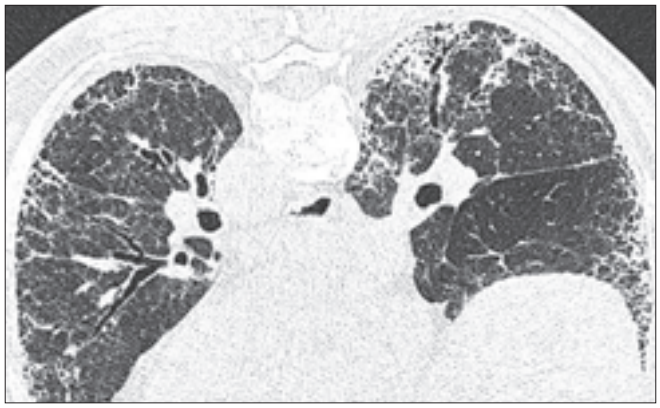

Obrázek z archivu autorů

Obr. č. 2: NSIP 1-typ (muž 35 let, půl roku kašel, dušnost při námaze)

HRCT: ložiska denzity mléčného skla, nepravidelné centrilobulární uzly, bez známek retikulace

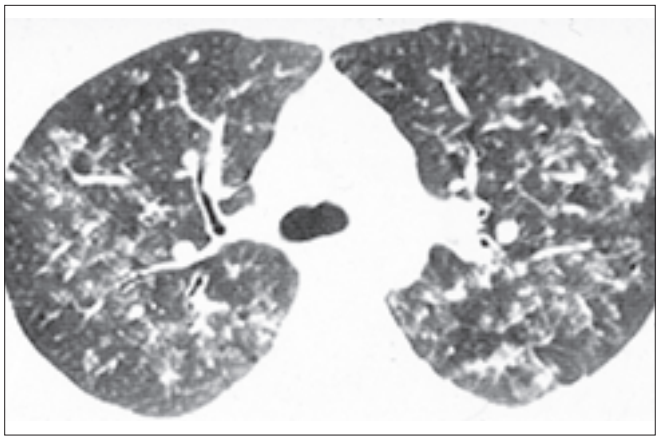

Obrázek z archivu autorů

Obr. č. 3: NSIP 2-typ (žena 54 let, astmatička, 3 týdny zhoršení dušnosti)

3a) HRCT: okrsky denzity mléčného skla s retikulací v plicních bazích

Obrázek z archivu autorů

3b) Za 3 měsíce po kortikoterapii
HRCT v poloze na břiše: denzity mléčného skla vymizely, trvá hrubá retikulace v bazích

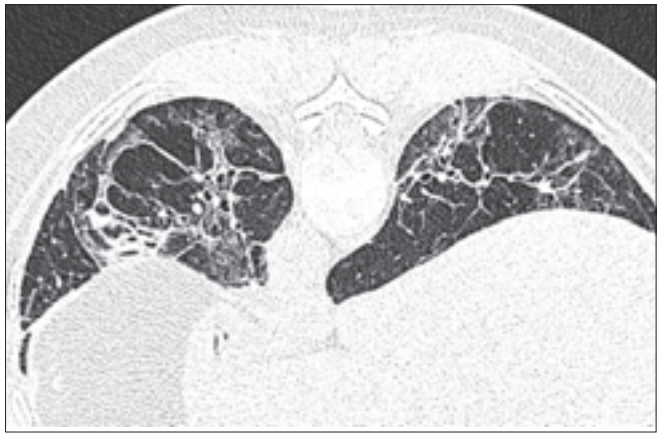

Obrázek z archivu autorů

ří **kolagenózy, polékové stavy, exogenní alergická alveolitida a infekce.**

B. Deskvamativní intersticiální pneumonie

Toto onemocnění postihuje v 90 % mladší kuřáky (průměr 35 roků), příznaky mohou být podobné jako u IPF. Jde o konečné stadium onemocnění, které začíná jako RB-ILD. Podobný HRCT obraz může být u exogenní alergické alveolitidy a sarkoidózy.

C. Akutní intersticiální pneumonie (AIP)

AIP je závažné onemocnění, začíná virovým onemocněním horních dýchacích cest, během několika dní se zhoršuje dušnost, která vede k respiračnímu selhání. Časté jsou horečnaté stavy. Podobné HRCT nálezy mohou vyvolat i reakce na léky (cytostatika), ARDS, pneumocystová pneumonie, plicní edém, alveolární proteinóza a krvácení do plic.

Tabulka č. 1: Technika HRCT u difúzních plicních onemocnění

K hodnocení HRCT je třeba znalost anamnézy a klinického nálezu.
Základní technika (obvykle bez podání kontrastní látky i.v. na zádech v maximálním nádechu): spirální zobrazení plic vrstvami 16×0,6 mm (row data), z nich rekonstrukce vrstvami 5 mm (Kernel 41=běžné CT) a vrstvami 1 mm s vysoce rozlišujícím zobrazením (Kernel B80s–B90s=HRCT). Možnost rekonstrukce technikou 3D.
Významné je doplňující sekvenční zobrazení HRCT jednotlivými vrstvami (výrazně snižuje kožní dávku záření): • v maximálním výdechu (intervaly 4 cm od úrovně aortálního oblouku); • na břiše v maximálním nádechu (intervaly 1–2 cm s hlavním zaměřením na dorzální a dolní oblasti plíce); • zvětšené zobrazení části plíce (targeting).

Tabulka č. 2: Klasifikace idiopatických intersticiálních pneumonií ATS/ERS (2002)

Idiopatická plicní fibróza (IPF). *Histologie (H): běžná intersticiální pneumonie (UIP)*
Nespecifická intersticiální pneumonie (NSIP). *H: NSIP*
Deskvamativní intersticiální pneumonie (DIP). *H: DIP*
Lymfoidní intersticiální pneumonie (LIP). *H: LIP*
Akutní intersticiální pneumonie (AIP). *H: Difúzní alveolární poškození (DAD)*
Respirační bronchiolitida s intersticiální plicní nemocí (RB-ILD). *H: RB-ILD*
Kryptogenní organizující pneumonie (COP). *H: COP*

D. Lymfoidní intersticiální pneumonie

Onemocnění postihuje častěji ženy, klinický obraz je podobný jako u IPF. Idiopatická forma LIP je mimořádně vzácná, bývá obvykle ve spojení se Sjögrenovým syndromem, gamapatií a AIDS. Odlišit je třeba sarkoidózu a karcinomatózní lymfangiopatii.

3. Centrilobulární mikronodulace

Respirační bronchiolitida s intersticiální plicní nemocí

Onemocnění se objevuje často u mladších silných kuřáků. Může se projevovat dušností, kašlem, úbytkem na hmotnosti a únavou.

Tabulka č. 3: Převažující HRCT nálezy u IIP

Retikulace: IPF
Denzita mléčného skla: NSIP, DIP, AIP LIP
Centrilobulární mikronodulace: RB-ILD
Kondenzace (konsolidace): COP

Obr. č. 4: Muž, 20 let, silný kuřák, půl roku zhorušující se dušnost

HRCT: denzita mléčného skla, subpleurální retikulace vpravo s drobnými cystami, jemné centrilobulární uzly

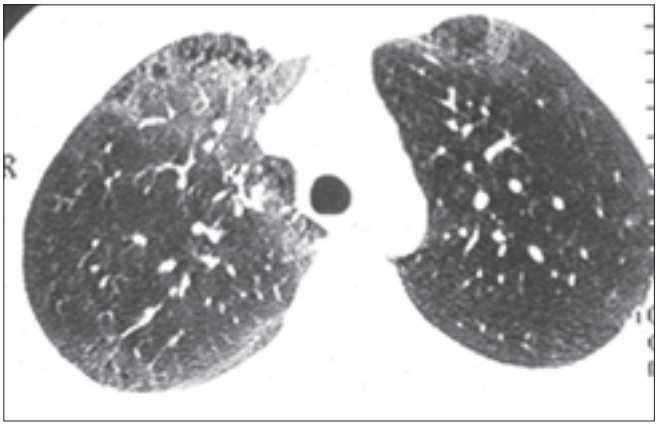

Obrázek z archivu autorů

Obr. č. 5: Muž, 59 let, před 10 dny KHCD s myalgiemi, následovaly horečky, zimnice, dušnost

HRCT: oboustranná symetrická ložiska mléčného skla a kondenzace, deformace bronchů

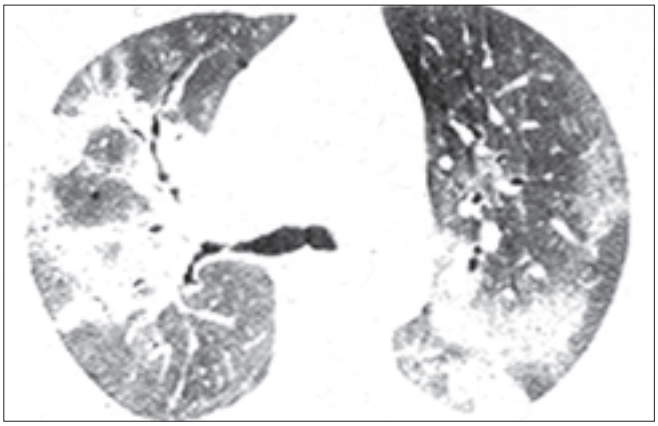

Obrázek z archivu autorů

Někteří nemocní jsou bez potíží. Onemocnění může přecházet v DIP. Změny jsou zvláště v horních lalocích, mohou být známky obstrukce.

Obr. č. 6: Muž, 46 let, dušnost, monoklonální gamapatie

HRCT: difúzní denzita mléčného skla, centrilobulární uzly, ztluštění interlobulárních sept a interlobií

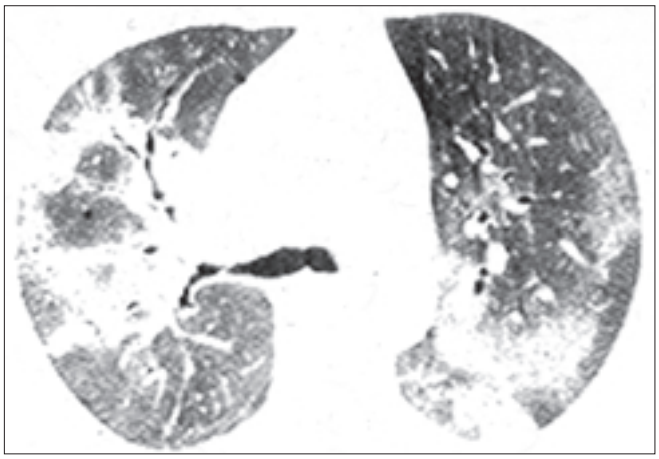

Obrázek z archivu autorů

Obr. č. 7: Muž, 54 let, kuřák; kašel, expektorace, mírná dušnost

HRCT: jemné centrilobulární uzlíky zvláště subpleurálně, místy přecházejí až v denzitu mléčného skla, subpleurální bula vpravo

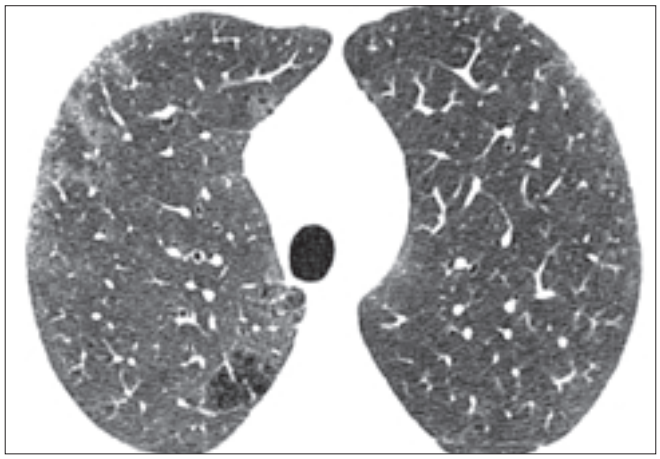

Obrázek z archivu autorů

4. Kondenzace – konsolidace

Kryptogenní organizující pneumonie

Narozdíl od ostatních forem nejde o onemocnění intersticiální, ale primárně alveolární. Objevuje se ve středním věku, má subakutní průběh, začíná obvykle zánětem dolních dýchacích cest s postupným zhoršováním dušnosti a kašle a se zvýšenými teplotami. COP je třeba oddělit od řady známých onemocnění typu obliterující bronchiolitidy s organizující pneumonií (BOOP), jako jsou **infekce, reakce na léky a toxické plyny, kolagenózy, Wegenerova granulomatóza a chronická eozinofilní pneumonie.**

Závěr

- Charakteristická retikulace s odpovídajícím klinickým nálezem obvykle svědčí pro IPF.
- Denzitu mléčného skla zjišťujeme u NSIP, DIP, LIP a AIP, určení diagnózy je obtížnější. Určitou pomoc v diferenciaci poskytuje klinika. AIP je akutní závažné onemocnění začínající zánětem horních dýchacích cest. DIP je častější u mladších osob a postihuje především kuřáky. LIP je spojena obvykle s poruchou imunity. Diagnózu určí biopsie.
- Jemná centrilobulární mikronodulace svědčí pro RB-ILD a vyskytuje se u mladších kuřáků.
- Kondenzace je spojena s COP, diagnózu podpoří subakutní průběh nemoci navazující na onemocnění dolních dýchacích cest.

Obr. č. 8: Žena, 58 let, 6 týdnů bolest v krku, kašel, expektorace, subfebrilie, krepitace

HRCT: oboustranné peribronchiální a bazální kondenzace s uzávěry bronchiolů, menší ložiska denzity mléčného skla v okolí

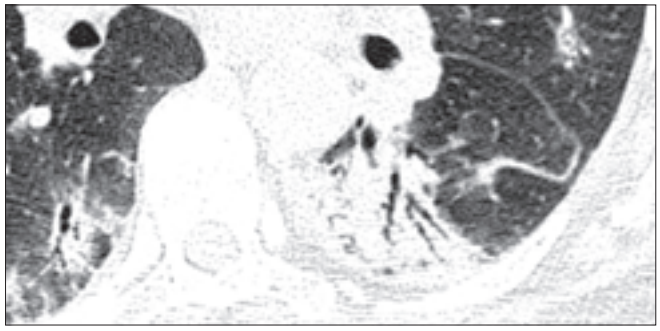

Obrázek z archivu autorů

Literatura

American Thoracic Society / European Respiratory Society International Multidisciplinary Consensus Classification of the Idiopathic Interstitial Pneumonias. Am J Respir Crit Care Med 165, 2: 277–304, 2002.

Ellis, S. M., Hansell, D. M. Idiopathic interstitial pneumonias: imaging-pathology correlation. Eur Radiol 12, 3: 610–626, 2002.

Salajka, F. Idiopatické intersticiální pneumonie. Medicína pro praxi 5, 11: 414–416, 2008.

Sharma, S., Maycher, B. Je HRCT nejlepší metodou pro diagnostiku idiopatické intersticiální fibrózy? Curr Opin Pulm Med/CS 4, 1: 1–8, 2007.

GEUM

POMOCNÍK alergologa a klinického imunologa

http://www.geum.org/pa_zakli.htm

Přehled diagnóz a způsobů ventilační podpory na JIP Pneumologické kliniky FTNsP za 1 rok

Luděk Stehlík, Jan Chlumský

Pneumologická klinika 1. LF UK a Fakultní Thomayerovy nemocnice, Praha

Jednotka intenzivní péče naší kliniky zahájila provoz 1. dubna 2009. Smyslem vzniku tohoto oddělení byla naléhavá potřeba zajistit jak léčbu pacientů hospitalizovaných na klinice, u kterých to průběh jejich onemocnění vyžaduje, tak iniciální léčbu kriticky nemocných přicházejících z terénu. Lékaři jednotky dále zajišťují resuscitační službu na ostatních odděleních kliniky, i když z personálních důvodů pouze v limitovaném režimu. Otevření intenzivních lůžek tak umožnilo zabezpečit kontinuální a ucelenou péči o nemocné hospitalizované na klinice a odlehčilo Anesteziologicko-resuscitační klinice (ARK), kam byla většina nemocných dříve směrována. V širším pojetí vytváří jednotka intenzivní péče zázemí pro pacienty s respiračním onemocněním pro celé obyvatelstvo spádové oblasti kliniky, tj. pro více než 450 000 lidí. Velmi často jsou k nám referováni i závažně nemocní z mimospádových oblastí.

Naše oddělení je pětilůžkové, jedno lůžko je umístěno v samostatném boxu a umožňuje izolaci infekčně nemocného. Na počátku byla JIP vybavena dvěma ventilátory pro invazivní ventilační podporu (IVP) a dvěma ventilátory určenými pro neinvazivní ventilační podporu (NIVP). V průběhu roku vzrostl počet invazivních ventilátorů na tři. Pracují zde dva lékaři, 13 sester (ne u všech jde o celé úvazky) a dvě ošetřovatelky.

Od 1. dubna 2009 bylo v průběhu jednoho roku hospitalizováno na JIP Pneumologické kliniky 110 pacientů, v 8 případech šlo o hospitalizaci téhož nemocného dvakrát. Mužů bylo 66, žen bylo hospitalizováno 44. Průměrný věk hospitalizovaných mužů byl 60,1±14,5 let, u žen činil 65,9 ±13,5 let. Průměrný věk všech hospitalizovaných bez rozdílu pohlaví byl 62,4±14,4 roku. Průměrná doba hospitalizace bez ohledu na pohlaví byla 9±12 dnů, u mužů byla 11±15 dne, ženy byly hospitalizovány kratší dobu – 6±5 dní. Ze všech 110 nemocných se jednalo v 31 případech (28,2 %) o nemocné přímo sledované na ambulancích kliniky nebo zde v minulosti opakovaně ambulantně nebo za hospitalizace léčených. 79 nemocných (71,8 %) bylo léčeno na naší klinice a JIP kliniky poprvé. Naším největším „dodavatelem“ byla standardní oddělení kliniky, z kterých bylo přeloženo celkem 40 (36,4 %) nemocných, dále ARK Thomayerovy nemocnice nebo jiné oddělení anesteziologie a resuscitace se 33 (30,0 %) nemocnými, z Chirurgické kliniky FTNsP bylo převzato 6 (5,4 %) nemocných, z interních klinik a oddělení bylo přeloženo 5 (4,5 %) nemocných, 26 (23,7 %) nemocných se k nám dostalo buď přímo z terénu, nebo z jiných než výše uvedených klinik a oddělení.

Ventilační podpora byla poskytnuta 72 pacientům z výše zmíněných 110 hospitalizovaných (65,5 %). 37 pacientů bylo ventilováno invazivně, 35 bylo léčeno pouze neinvazivní ventilační podporou. Kombinace obou ventilačních technik byly časté, jednalo se zejména o konverzi na invazivní ventilaci při selhání neinvazivní podpory. Průměrná délka ventilační podpory byla 9±12 dnů bez rozdílu mezi invazivní a neinvazivní ventilací, průměrná délka poskytované NIVP byla 4±3 dny, IVP trvala průměrně 14±16 dnů. Vůbec nejčastějším onemocněním vyžadujícím ventilační podporu byla exacerbace chronické obstrukční plicní nemoci, kdy byla ventilační podpora poskytnuta 39 pacientům z celkově 50 hospitalizovaných (78,0 %). V naprosté většině se začalo s NIVP, u tří nemocných pak primárně s IVP. 22 pacientů bylo ventilováno z důvodu těžké pneumonie, většina z nich invazivně. Ventilováno bylo dále 7 pacientů s intersticiálním plicním procesem, u nichž se v 5 případech zřejmě jednalo o čistou exacerbaci základního onemocnění. Ve zbylých případech se jednalo o ventilace z primárně jiných důvodů, často však u nemocných dispenzarizovaných na klinice.

Ze 72 ventilovaných mohlo být 40 (55,6 %) pacientů po překonání kritické fáze onemocnění předáno na standardní oddělení plicní kliniky, 5 (6,9 %) bylo přeloženo na oddělení chronické intenzivní péče nebo podobná oddělení následné péče, 5 (6,9 %) pacientů bylo předáno k léčbě na ARK FTN, dva (2,8 %) byly předáni na JIP interní kliniky. 20 ventilovaných pacientů (27,8 %) zemřelo bez ohledu na způsob užité ventilační podpory. Pro řadu těchto nemocných však byla NIVP jedinou léčebnou modalitou, neboť nebyli indikováni k resuscitační léčbě vzhledem k terminálnímu stadiu základního onemocnění, nebo pro nově zjištěnou malignitu. Tyto výsledky hodnotíme jako pozitivní a povzbuzující k dalšímu rozvoji jednotky intenzivní péče naší kliniky.

Obrázek z archivu autorů

Neinvazivní a invazivní ventilační podpora u primárně plicních onemocnění

Jan Chlumský, Luděk Stehlík

Pneumologická klinika, 1. LF UK a FTNsP, Praha

Souhrn

Ventilační podpora je poskytována řadě pacientů s respiračním selháním. V případě oxygenačního selhání je nejdůležitější nastavení hladiny PEEP, FiO_2 a délky inspiria, zatímco u ventilačního selhání je mnohem důležitější nastavení PEEP, Vt a DF. Objemově kontrolovaná ventilace je z praktického pohledu výhodná, protože umožňuje kontinuální monitorování mechaniky dýchání bez použití speciálních manévrů.

Většina plicních onemocnění, přinejmenším v pokročilejších stádiích či za určitých situací (většinou nazývaných exacerbace), je doprovázena poruchou výměny plynů v plicích, jinými slovy respirační insuficiencí (RI). V okamžiku, kdy má RI významný vliv na funkci ostatních orgánů zajišťujících základní životní funkce (významná hypoxémie, hyperkapnie, acidóza) nebo je doprovázena dechovou tísní, je často nutné přistoupit k ventilační podpoře.

Vzhledem k rizikům, které doprovází invazivní zajištění dýchacích cest orotracheální intubací (OTI) a umělou plicní ventilaci (UPV), je nezřídka na prvním místě volena neinvazivní ventilační podpora (NIVP). Základní principy ventilační podpory jsou u obou postupů stejné a proto cílem tohoto sdělení je podat základní pohled na fyziologická pravidla uplatňovaná při její aplikaci.

Za normálních okolností vede aktivita dechového centra k zajištění minutové ventilace (VE), která je charakterizována dechovým objemem (Vt) a dechovou frekvencí (BF). Charakteristiky obou těchto parametrů pak určují vlastnosti dechového vzoru. K vytvoření dechového objemu je nutný tlakový gradient (hnací tlak – *driving pressure*), po kterém dochází k proudění vzduchu do dýchacích cest. Tento tlakový gradient (negativní ve vztahu k atmosférickému tlaku) je vytvořen zvětšením objemu hrudníku, který je způsoben kontrakcí inspiračních svalů. Za fyziologických okolností je tudíž sled událostí následující: změna tlaku – změna objemu – proudění vzduchu. Je užitečné si uvědomit, že při ventilační podpoře pozitivním tlakem, o které toto sdělení pojednává, je sled událostí přesně opačný.

Při ventilační podpoře pozitivní tlakem ventilátor kontroluje nebo ovlivňuje většinu charakteristik dechového vzoru, tedy, za jakých okolností je dech zahájen, jak velký je dechový objem, jak dlouhý je nádech, za jakých podmínek je nádech ukončen a jak dlouhý je výdech. Přitom existují dva základní mechanismy vedení dechu, které jsou obvykle nazývány tlakově (PCV) nebo objemově řízená ventilace (VCV). Oba způsoby ventilace mají své výhody i nevýhody (a tudíž příznivce) a určují, které z parametrů zůstávají v průběhu ventilace konstantní a tudíž kontrolované. Bez ohledu na způsob ventilace lze volit různé režimy, které vyjadřují možnou spoluúčast pacienta na své ventilaci a jejich charakteristikách: plně řízená/kontrolovaná ventilace neumožňuje pacientovi (díky sedaci, případně relaxaci) jakkoliv zasahovat do vedení ventilace, asistovaná ventilace dovoluje pacientovi zahájit jednotlivé dechy, ale případně určovat délku nádechu a výdechu, a spontánní podporovaná ventilace je prakticky plně v režii pacienta, kterému je

Obr. č. 1: Neinvazivní ventilační podpora

Obrázek z archivu autorů

Obr. č. 2: Invazivní mechanická ventilační podpora

Obrázek z archivu autorů

poskytována jen určitá podpora při jednotlivých deších. Do poslední kategorie spadají režimy používané při NIVP.

Při nutnosti určité míry zjednodušení, dané rozsahem sdělení, je před zahájením ventilační podpory důležitá identifikace základního problému, a sice, jedná-li se převážně o poruchu okysličení krve (oxygenační selhání), o poruchu eliminace kysličníku uhličitého (CO_2) (ventilační selhání), případně o kombinaci obou poruch.

Odkrytí základního důvodu respirační insuficience (selhání) pak umožňuje nastavení dvou nejzákladnějších parametrů: velikosti pozitivního endexspiračního tlaku (PEEP) a Vt.

Určitá hodnota PEEP je nastavována prakticky všem pacientům na ventilační podpoře. Samotná poloha vleže na zádech, za které se obvykle ventilační podpora aplikuje, vede ke snížení klidové dechové polohy a tudíž k tendenci kolapsu periferních dýchacích cest na konci výdechu, který může mít za následek jejich mechanické poškození. Navíc aplikace pozitivního tlaku do dýchacích cest vede k prohloubení nepoměru ventilace a perfuze. Aplikace PEEP je vedena snahou minimalizovat oba zmíněné negativní důsledky. Určení a nastavení správné hodnoty PEEP nemusí být vždy jednoduchou záležitostí. V obecném principu se jeho nastavení řídí mechanickými vlastnostmi plic a mírou oxygenačního selhání. Zhodnocení mechanických vlastností plic spočívá v přímém měření nebo kvalifikovaném odhadu kvazistatické závislosti (nejčastěji) tlaku v dýchacích cestách (respektive transrespiračního tlaku) na objemu plic (P/V křivka) a určení dolního inflexního bodu. Důvodem je nastavení takové hladiny PEEP, aby ventilace probíhala na pokud možno nejstrmější části P/V křivky. Není-li při takto nastavené hladině PEEP a bezpečné hodnotě inspirační frakce kyslíku (FiO_2) dosaženo adekvátní oxygenace (saturace hemoglobinu kyslíkem >92 %), je nutné hladinu PEEP dále navyšovat.

Velikost Vt se v současné době řídí výsledky řady studií UPV u pacientů s ARDS, na jejichž základě je doporučeno používat relativně nízké hodnoty Vt (6 ml/kg ideální hmotnosti pacienta). Nízké hodnoty Vt a tudíž středního, respektive plató tlaku v dýchacích cestách, vedou ke snížení rizika vývoje ventilátorem indukovaného poškození plic (VILI). V současnosti však nejsou jednoznačné důkazy o tom, že by tato strategie byla protektivní i u pacientů s jinými diagnózami.

Samostatnou kapitolou je ukončování ventilační podpory, ke kterému lze přistoupit v případě, že pominou (nebo se alespoň významně zlepší) podmínky, pro které byla pacientovi tato podpora poskytnuta.

Literatura

Albert, R. K., Slutsky, A., Ranieri, M. et al. Clinical critical care medicine. Philadelphia, Mosby, 2006.

Dostál, P. Základy umělé plicní ventilace. Praha: Maxdorf, 2004.

MacIntyre, N. R. Controversies in mechanical ventilation: Is there a best way to set tidal volume for mechanical ventilatory support? Clin Chest Med 29, 2: 225–231, 2008.

MacIntyre, N. R. Controversies in mechanical ventilation: Is there a best way to set positive expiratory-end pressure for mechanical ventilatory support in acute lung injury? Clin Chest Med 29, 2: 233–239, 2008.

Hrudní drenáže na JIP Pneumologické kliniky FTN

Pavla Žáčková, Martina Vašáková, Jan Chlumský

Pneumologická klinika, 1. LF UK a FTNsP, Praha

Hrudní drenáž je invazivní metoda, která bez nutnosti většího chirurgického zákroku může vyřešit patologické procesy v interpleurálním prostoru, někdy i v plicním parenchymu.

V České republice provádí na většině pracovišť hrudní drenáže chirurg. Na našem pracovišti však tento výkon provádějí pneumologové. Vyplývá to z naší koncepce komplexní péče o pacienta. Pneumolog posuzuje indikaci k hrudní drenáži, na podkladě radiologického a fyzikálního nálezu určuje optimální místo pro zavedení hrudní drenáže dle lokalizace a patologického procesu v pleurální dutině a průběžně hodnotí funkčnost hrudní drenáže a efekt léčby.

Při zvažování hrudní drenáže se obecně řídíme indikacemi pro hrudní drenáž dle Britské hrudní společnosti (BTS). Za absolutní indikaci považujeme pneumotorax u každého uměle ventilovaného pacienta, tenzní pneumotorax, perzistující nebo recidivující pneumotorax, velký primární spontánní pneumotorax (PSP), sekundární spontánní pneumotorax (SSP), empyém a komplikovaný parapneumonický pleurální výpotek, pooperační fluidotorax či fluidopneumotorax (po torakotomii, ezofagektomii a kardiochirurgických výkonech) a traumatický hemopneumothorax, který však nadále jednoznačně patří do rukou chirurga vzhledem k tomu, že často vyžaduje urgentní operační řešení.

Dalšími indikacemi hrudní drenáže je maligní pleurální výpotek, pokud nemocný není v terminální fázi základního onemocnění a celkový stav umožňuje provedení pleurodézy talkem, a objemné výpotky provázející interní onemocnění (ICHS, cirhóza jaterní, renální insuficience) které se nedaří zvládnout medikamentózní léčbou.

Při zvažování hrudní drenáže si vždy musíme uvědomit predrenážní rizika, především riziko krvácení:

- medikamentózní, pokud je nemocný warfarinizován, obezřetnost je však nezbytná i pokud nemocný užívá antiagregační léčbu (Plavix);
- přítomné koagulopatie a trombocytopatie;
- možnost poranění interkostálního cévního svazku, poškození srůstů, plicního parenchymu, orgánů v subfreniu.

Nezbytné je správné posouzení radiologického nálezu, které někdy vyžaduje urgentní provedení CT, aby bylo možno odlišit pneumotorax, objemnou bulu, syndrom mizející plíce, případně atelaktázu od pleurálního výpotku.

Vždy je nutno vzít v potaz anamnestické údaje o proběhlém operačním výkonu či traumatu hrudníku, které mohou být příčinou adherence plíce k hrudní stěně a tím i vysoké pravděpodobnosti poranění plíce při hrudní drenáži.

Při drenáži postpneumonektomického prostoru je nezbytná konzultace s kardiochirurgem pro možnost přesunu mediastinálních struktur a zamezení žilního návratu s rychlým nástupem šokového stavu.

U ventilovaných nemocných je hrudní drén nutno zavádět vždy po tupé preparaci drenážního kanálu až do pleurální dutiny. Na bodu inzerce hrudního drénu je nezbytné nemocného od ventilátoru odpojit, zvláště pokud jsou nemocní ventilováni s vysokým PEEP.

Dalším faktorem důležitým pro výsledný efekt léčby je volba optimálního místa pro hrudní drenáž a zvolená tloušťka hrudního drénu. Obecně platí, že volný pneumotorax má být drénován ve II. mezižebří v medioklavikulární čáře, případně v tzv. bezpečném trojúhelníku, tedy mezi okrajem m. pectoralis major a m. latissimus dorsi. Lokulární patologické obsahy je však nutno drénovat cíleně. Hrudní drenáž nesmí být nikdy provedena bez předchozí probatorní punkce při níž je volně aspirován vzduch či pleurální sekret. Pokud se punkce nezdá být bezpečná, je vhodná navigace dle USG či CT. Při užití těchto zobrazovacích metod je nezbytná přítomnost lékaře, který bude drenáž provádět. V případě, že provedená hrudní drenáž nemá dostatečný léčebný efekt, neváháme s provedením vícečetné drenáže.

Dle literárních údajů je spíše tendence k užití tenkých drénů, které jsou méně traumatizující a lépe tolerovány. Některá pracoviště dokonce užívají drény F 8-9. Základním problémem je možnost jejich obturace fibrinovými vločkami a to i u pacientů s pneumotoraxem.

Užití tenčích drénů (F16) se nám osvědčilo pouze u pacientů s PSP. Zásadně je nepovažujeme za vhodné u SSP, kdy malý průsvit drénu zpravidla nepostačuje k evakuaci vzduchu a rozvinutí plíce postižené jiným preexistujícím onemocněním. U těchto pacientů užíváme drény o síle F28, které považujeme za optimální také u hrudního empyému.

U hemotoraxu je na místě užití drénu o velkém průsvitu (až F 32). Omezí se tak pravděpodobnost obturace drénu koagulem a navíc je lépe patrno pokračující krvácení do pleurální dutiny a tím i časná indikace k případné chirurgické revizi.

Zavedená hrudní drenáž vyžaduje neustálé sledování funkčnosti drénu a také efektu léčby, jejímž cílem je rozvinutí plíce. Teoreticky máme možnost drén napojit na spád pod vodní zámek, či na aktivní sání. Aktivní sání umožní reexpanzi dystelektatické plíce, je indikováno při přítomnosti pulmopleurální píštěle znemožňující kompletní rozvinutí plíce, při rozvoji podkožního emfyzému, kdy množství vzduchu evakuovaného hrudní drenáží je menší než množství vzduchu pronikajícího do pleurálního prostoru při dýchání. Podkladem bývá velký defekt v plicním parenchymu, často u SSP.

Rutinní užití aktivního sání však smysl nemá – v přítomnosti píštěle traumatizuje defekt a zpomaluje hojení. Pokud se jedná o volný výpotek, neurychluje hojení, navíc u objemných výpotků nebo kompletních PNO je nutná postupná evakuace, jinak hrozí riziko reexpanzního plicního edému jehož mortalita je popisována až v 19 %.

U pacientů hospitalizovaných na JIP pro preexistující plicní onemocnění, nejčastěji CHOPN pokročilého stádia či intersticiální plicní procesy, většinou spádová drenáž nemívá dostačující efekt a je nutné aktivní sání. Destrukce plicního parenchymu podmíněná CHOPN, nebo rigidita plicní tkáně u fibrotického procesu si naopak často při odsávání žádá i užití vysokých „nefyziologických" tlaků, tak aby bylo dosaženo rozvinutí plíce.

V průběhu roku bylo na JIP naší Pneumologické kliniky hospitalizováno celkem 21 nemocných s hrudní drenáží. U 15 pacientů se jednalo o operační hrudní drenáž či dvojdrenáž po resekčních plicních výkonech – lobektomiích a atypických resekcích. Hospitalizace na JIP byla krátkodobá, nemocní byli zpravidla druhý den překládáni na standardní lůžko. Z hlediska hrudní drenáže byl průběh nekomplikovaný a časně byla provedena exdrenáž. Pouze u dvou nemocných bylo nutno operační drenáž ponechat delší dobu pro nerozvíjející se plíci, u jednoho nemocného byla provedena cílená redrenáž perzistujícího volného prostoru.

U 6 nemocných byla hrudní drenáž provedena za hospitalizace na JIP. Jednalo se o 2 ženy a 4 muže ve věkovém rozmezí 25–80 let. 3 nemocní byli spontánně ventilující, 3 byli ventilováni uměle. U 3 nemocných byla základním onemocněních CHOPN IV. st. a hrudní drenáž byla provedena pro SSP. Z toho u dvou nemocných byla provedena klasická drenáž širokým hrudním drénem ve II. mezižebří ventrálně, u jedné nemocné s CHOPN a rozsáhlým bulózní emfyzémem při deficitu alfa 1 antitrypsinu byla provedena cílená drenáž volného prostoru na podkladě provedeného CT hrudníku.

Jedna pacientka byla hospitalizována na JIP pro rozsáhlou oboustrannou komunitní pneumonii provázenou těžkou respirační insuficiencí. Indikací k hrudní drenáži, resp. dvojdrenáži byl vznik SSP s následným rozvojem hrudního empyému.

U dvou pacientů byla hrudní drenáž provedena pro iatrogenní PNO. U jednoho nemocného s intersticiálním plicním procesem došlo ke vzniku parciálního PNO po provedené transbronchiální biopsii plicního parenchymu. Jeden nemocný byl uměle ventilován pro oboustrannou rozsáhlou pneumocystovou pneumonii provázenou akutním respiračním sléháním, která se rozvinuta v rámci těžkého kombinovaného deficitu imunity po proběhlém virovém infektu. K oboustrannému iatrogennímu PNO, rozsáhlému podkožnímu emfyzému a pneumomediastinu došlo na podkladě náhodné dislokace tracheostomické kanyly. U nemocného byla urgentně provedena oboustranná hrudní drenáž. Vlevo pro nerozvíjející se plíci byla nutná dvojdrenáž.

U všech nemocných byla hrudní drenáž přechodně napojena na aktivní sání s užitím vyššího podtlaku pro nerozvíjející se plíci. Délka drenáže se pohybovala v rozmezí 5–15 dnů. Dva nemocní – oba polymorbidní se závažným kardiálním onemocněním – přes zlepšení respiračních a ventilačních parametrů po provedené hrudní drenáži, zemřeli časně na kardiorespirační selhání.

Závěr

Znalost techniky hrudní drenáže umožňuje komplexní péči o pacienty s pleurálními komplikacemi a je tak nedílnou součástí péče o pneumologické pacienty. Současně umožňuje do určité míry nezávislost na chirurgických oborech, ale především představuje možnost okamžité účelné léčby v závislosti na potřebách a aktuálním stavu nemocného.

Literatura

Cerfolio, R. J., Bryant, A. S., Singh, S. et al. The management of chest tubes in patients with a pneumothorax and an air leak after pulmonary resection. Chest 128, 2: 816–820, 2005.

Dilworth, J. P. Pulmonary disease in pregnancy. In: Respiratory medicine specialist handbook. 2nd ed. United Kingdom: Overseas Publisher Association, 2002. (p. 310–319)

Laws, D., Neville, E., Duffy, J. BTS guidelines for the insertion of chest drain. Thorax 58, Suppl. 2: 53–59, 2003.

abstrakta na http://www.geum.org/pneumo

Pomocník alergologa a klinického imunologa

GEUM

- 1 × ročně
- pro lékaře pečující o alergiky, astmatiky a nemocné s ostatními imunopatologickými stavy (bez ohledu na specializaci)
- zdarma na základě jednoduché registrace

Distribuce pouze v ČR!

Perkutánní dilatační tracheostomie

Jan Chlumský, Martina Vašáková

Pneumologická klinika 1. LF UK a FTNsP, Praha

Tracheostomie (TS), umělé spojení průdušnice s povrchem těla, má v současné intenzivní péči své nezastupitelné místo, její historie však byla poměrně trnitá. Pokusy o zavedení do klinické praxe sahají do dávné minulosti, nicméně byly spojeny s vysokým výskytem komplikací. Teprve na počátku 20. století popsal laryngolog Chevalier Jackson moderní chirurgickou TS. V roce 1955 byla neurochirurgem C. H. Sheldenem představena první perkutánní sada, ale o popularizaci této metody se zasadil až v roce 1985 hrudní chirurg Pasquale Ciaglia, který použil Seldingerovu techniku.

TS nabízí ve srovnání s translaryngeální intubací (kanylou) řadu praktických výhod a její nejvýznamnější role je u pacientů dlouhodobě závislých na invazivní ventilační podpoře, respektive u pacientů s obtížným nebo dlouhodobým odpojováním od umělé plicní ventilace. Zavedení TS vede ve srovnání translaryngeální kanylou mimo jiné k časnějšímu odpojení od ventilátoru a zkrácení počtu dnů strávených na jednotkách intenzivní péče. Vliv TS na výskyt pneumonie spojené s umělou plicní ventilací (VAP) je nejednoznačný a dosud živě diskutován, obecně však lze uzavřít, že časná TS nezvyšuje riziko VAP. Mezi další výhody TS se s většími či menšími výhradami řadí:

- snížení rezistence dýchacích cest;
- snížení anatomického mrtvého prostoru;
- **snížení práce dýchacích svalů;**
- možnost lepší toalety dýchacích cest;
- **snadnější fixace a nižší riziko dislokace kanyly;**
- zlepšení komfortu pacienta;
- omezení sedace;
- omezení poranění hlasových vazů a laryngu;
- **umožnění normálního příjmu potravy a řeči;**
- **snadnější mobilizace pacienta;**
- **snadnější výměna kanyly.**

Obr. č. 1: Sterilní stolek k provedení perkutánní dilatační tracheostomie

Obrázek z archivu autorů

Načasování tracheostomie nemusí být vždy jednoduché, zvláště proto, že nelze ve všech případech odhadnout přesnou délku umělé plicní ventilace. Přesto, že neexistuje jednoznačné doporučení, tracheostomie by měla být provedena u pacientů, u nichž je existující nebo předpokládaná doba ventilační podpory delší než 2–3 týdny.

Absolutních kontraindikací provedení TS není mnoho a počítá se mezi ně infekce v oblasti krku a nekorigovatelná porucha koagulace, jako relativní kontraindikace se uvádějí morbidní obezita, operace v oblasti krku v předchorobí, zvýšený intrakraniální tlak, pacienti mladší 16 let věku nebo pod 40 kg hmotnosti a hypoxemičtí pacienti navzdory intenzivní ventilační podpoře (PEEP>20 cm H_2O, FiO_2>0,7).

Ačkoliv neexistují data, která by potvrzovala zvýhodnění chirurgické či perkutánní metody TS, je perkutánní dilatační TS (PDTS) preferována ve většině vyspělých zemí, zejména pro menší časovou a finanční náročnost procedury.

PDTS by měla být prováděna jako elektivní výkon se zajištěnými dýchacími cestami a nevyžaduje zvláštní přípravu. Přísun stravy (obvykle nasograstrickou sondou – NGS) by měl být přerušen nejméně dvě hodiny před plánovaným výkonem, těsně před výkonem se provádí odsátí obsahu žaludku, odsátí z dutiny ústní a endotracheální kanyly. Pacienti by měli být ventilováni tlakově kontrolovanou ventilací s FiO_2 1,0. Měla by být zajištěna adekvátní sedace, případně svalová relaxace a adekvátní monitorování vitálních funkcí pacienta. Záda pacienta se pod rameny příčně vypodkládají tak, aby hlava byla polohována do retroflexe. Operační pole je dezinfikováno a zarouškováno a palpačně učena lokalizace zamýšlené TS, obvykle mezi prvním a druhým, případně mezi druhým a třetím tracheálním prstencem. ETK je za zrakové kontroly posunuta orálně a balónkem fixována v úrovni hlasových vazů. Posléze je provedena jeden až dva centimetry dlouhá horizontální incize kůže a podkoží, trachea je punktována kanylou napojenou na stříkačku s fyziologickým roztokem. Po aspiraci vzduchu je vnitřní jehla vyjmuta a kanylou zaveden drátěný vodič. Po drátěném vodiči je následně provedena dilatace kanálu do požadované šíře a zavedena TSK. Po zavedení TSK je okamžitě odstraněn její mandrén i s drátěným vodičem, nafouknut balónek a TSK je napojena na ventilátor. Celý výkon je prováděn za bronchoskopické kontroly a po jeho ukončení je shlédnuta oblast nad i pod kanylou a odsát případný sekret či zbytky krve.

PDTS, která je na JIP Pneumologické kliniky 1. LF UK a FTNsP prováděna Seldingerovou technikou pomocí dilatačního peánu (SIMS Portex, Kent, Velká Británie), je bezpečnou metodou. Obecně však jde o invazivní zákrok, který má svá potenciální rizika komplikací. Komplikace jsou obvykle děleny na perioperační

(krvácení, srdeční zástava, obtížná dilatace, ztráta zajištění dýchacích cest, apod.), komplikace způsobené zavedenou TSK (vznik granulací, pneumonie, atelaktázy, uzávěr kanyly, apod.) a pozdní komplikace (stenóza trachey, dysfagie, stridor, neestetické jizvení, apod.). Jejich četnost se podle různých zdrojů liší a obvykle se pohybují kolem 3 %.

Literatura

Dostál, P. Základy umělé plicní ventilace. Praha: Maxdorf, 2004.

Albert, R. K., Slutsky, A., Ranieri, M. et al. Clinical critical care medicine. Philadelphia, Mosby, 2006.

King, C., Moores, L. K. Controversies in mechanical ventilation: When should a tracheotomy be placed? Clin Chest Med 29, 2: 253–263, 2008.