ISSN 1802-0518

KAZUISTIKY
V ALERGOLOGII, PNEUMOLOGII A ORL

ČESKÉ A SLOVENSKÉ VYDÁNÍ

ČÍSLO 4 ROČNÍK 3 2006

www.geum.org/pneumo

Editorial



Vážení čtenáři,

poslední letošní číslo Kazuistik vychází v předvánočním čase, dovolte mi tedy úvodem popřát vám krásné a klidné Vánoce a hodně zdraví, štěstí a spokojenosti v novém roce.

Současně s tímto číslem nebo krátce po něm k vám dorazí samostatné suplementum – ročníkové resumé. Pro redakci i nakladatelství je tato příloha svým způsobem také ohlédnutím za minulým rokem, příspěvky, jejich autory i dalšími spolupracovníky. Toto zastavení a bilancování však mohlo být jen kratičké, protože už v tuto chvíli má redakce plné ruce práce s přípravou nového ročníku našeho časopisu.

V blízké době nás čeká společný kongres alergologů, pneumologů a rinologů v Karlově Studánce, ještě před prvním číslem Kazuistik v alergologii, pneumologii a ORL připravíme populární informační publikaci Pomocník alergologa a klinického imunologa. Věřím, že většina alergologů Pomocníka důvěrně zná, vždyť podle registrační databáze jej odebírá drtivá většina z nich, stejně jako řada lékařů dalších odborností – praktických lékařů, pediatrů, dermatologů, pneumologů… Publikace je pro lékaře v praxi bez ohledu na specializaci dostupná bezplatně, podmínkou je jedině péče o alergické pacienty a řádně vyplněná registrace.

Rádi bychom i v příštím roce dodrželi tradici představit každoročně alespoň jednu knihu z oboru alergologie a pneumologie. Ohlas letos vydané monografie autorů M. Teřla a O. Rybníčka ***Asthma bronchiale v příčinách a klinických obrazech*** *byl velmi potěšující. V ediční přípravě je několik publikací. Ve výhledu bychom rádi spolu s autory seriálu* ***Zajímavé bronchologické (a morfologické) nálezy*** *připravili také knižní verzi v podobě „bronchologického" atlasu. Ale to již hovoříme o poněkud vzdálenější budoucnosti. Zatím nás čeká příprava prvního čísla ročníku 2007. Budu se těšit na vaše kazuistiky i další příspěvky, náměty a připomínky.*

Karel Vízner
šéfredaktor

Obrázek na obálce:

Tussilago farfara L. (Asteraceae)

Podběl obecný (Podbeľ liečivý) je všeobecně známá léčivka rostoucí hojně na volné půdě příkopů, polních okrajů, lesních lemů i ruderálních míst. List i květ této rostliny je obecně užívané expektorans. Květenství (úbory) této rostliny vyrůstají v časném jaře, velké řapíkaté listy až po uvadnutí lodyhy s květenstvím.

(foto GEUM – Mgr. Karel Vízner)

KAZUISTIKY
V ALERGOLOGII, PNEUMOLOGII A ORL

časopis pro alergology, pneumology,
lékaře ORL, praktické lékaře a pediatry

Ročník 3.

ISSN 1802-0518

Vydává:
Nakladatelství GEUM Praha, s. r. o.

Šéfredaktor:
Mgr. Karel Vízner
E-mail: KarelVizner@geum.org

Redakční rada:
prof. MUDr. Petr Brhel, CSc.
prim. MUDr. Jarmila Fišerová
MUDr. Pavel Jansa
prim. MUDr. Viktor Kašák
doc. MUDr. Petr Panzner, CSc.
MUDr. Jindřich Pohl
doc. MUDr. František Salajka, CSc.
doc. MUDr. Milan Teřl, PhD.
prof. MUDr. Ružena Tkáčová, PhD.
prim. MUDr. Martina Vašáková
doc. MUDr. Jan Vokurka, CSc.
doc. MUDr. Robert Vyšehradský, PhD.

Vydavatel – poštovní kontakt:
(autorské příspěvky a předplatné)
Nakladatelství GEUM
redakce Kazuistiky v pneumologii
P. O. Box 436, 111 21 Praha 1

Tel.: +420 721 639 079
E-mail: geum@geum.org
Internet: http://www.geum.org/pneumo

Inzertní oddělení:
Dagmar Kaprálová
Tel.: + 420 604 935 365
E-mail: kapr@geum.org

Zástupce vydavatele:
Mgr. Kamila Víznerová

Sazba:
Mgr. Christo Bjalkovski

Redakční zpracování, ilustrační fotografie:
GEUM – Mgr. Karel Vízner
geum@geum.org

Tisk:
Tiskárna Glos Semily, s. r. o.
tiskarna@glos.cz

Předplatné:
Předplatné je možné uhradit nejméně na 4 čísla dopředu. Cena časopisu včetně poštovného a balného je 39 Kč/číslo, tj. 156 Kč/4 čísla. Předplatné lze objednat na adrese vydavatele. Distribuci provádí pověřená společnost. Za uvedené ceny je prováděna distribuce v rámci ČR a SR, do ostatních států je cena předplatného vyšší o příslušnou sazbu poštovného do zahraničí.

Obsah

Editorial 1

David Havel, Petr Pužman
Legionářská nemoc 4

Pavel Oravec, Imrich Jonner, Róbert Slivka, Jaroslava Havelková, Ladislav Doležel
Abrikosovov tumor pľúc (Granular Cell Tumor) 8

Peter Kúkoľ, Imrich Jonner, Pavol Oravec, Jaroslava Havelková,
Zuzana Barboričová, Marián Švajdler, Robert Holečko
Churg-Straussovej syndróm 11

Dana Kováčová, Denisa Kavková, Julián Hamžík, Ján Plutinský, Jozef Rovenský
Chylotorax – komplikovaný a raritný prejav systémového lupus erythematosus 15

Jakub Štefka, Pavel Horažďovský, Alice Vernerová, Vladislav Hytych
Vzácná komplikace Bochdalekovy hernie v pozdním věku 19

Rarita
Martina Vašáková
Co je to Erdheim-Chesterova nemoc? 22

Pavel Bartoň, Martin Drajna, Mamadou Dia, Zoltán Kerekes, Vladimír Hanák
Zajímavé bronchologické (a morfologické) nálezy,
6. díl – Neobvyklý endobronchiální nález při asthma bronchiale 24

Studie
Nina Hornofová, Josef Nebesař, Pavel Růžička
Efekt komplexní lázeňské léčby u dětí s respiračním onemocněním
vyjádřený farmakoekonomicky – dílčí výsledky 30

Eva Feketeová
Vznik pneumologické sekce sester při České asociaci sester 35

Aktuality z klinických studií
Pavel Jansa
Novinky z klinických studií věnovaných léčbě plicní arteriální hypertenze 36

Legionářská nemoc

David Havel, Petr Pužman
Klinika TRN, FN Plzeň

Souhrn:

Legionářská nemoc je akutní plicní infekční onemocnění, které může probíhat pod obrazem těžké, život ohrožující pneumonie. Toto onemocnění způsobuje gramnegativní bakterie Legionella pneumophila. V naší kazuistice prezentujeme průběh nemoci u 67letého muže.

Klíčová slova:
- **legionářská nemoc**
- **Legionella pneumophila**
- **pneumonie**

Summary:

Legionary disease

Legionary disease is an acute pulmonary infective disease that can proceed as a serious life-threatening pneumonia. This disease is caused by the gram-negative bacteria Legionella pneumophila. In our case history we present a course of the disease in a 67 years old male.

Havel, D., Pužman, P. Legionářská nemoc. Kazuistiky v alergologii, pneumologii a ORL 3, č. 4: 4–7, 2006.

Key words:
- **Legionary disease**
- **Legionella pneumophila**
- **pneumonia**

Úvod:

Z historie: Pojem „legionářská nemoc" se poprvé objevil v roce 1976, kdy na následky epidemie (více než 200 nakažených) v hotelu Bellevue-Stratford ve Philadelphii ve státě Pennsylvánie v USA zemřelo 34 členů Americké legie (organizace sdružující od roku 1919 americké válečné veterány). Původ nemoci byl tehdy neznámý (Fraser et al. 1977); až po zhruba šesti měsících nejistoty a dohadů, během kterých se termín „legionářská nemoc" dostal do běžného užívání, se v lednu 1977 zdařilo vědcům z U. S. Centers for Disease Control and Prevention (McDade et al. 1977) prokázat etiologické agens, bakterii, následně pojmenovanou Legionella.

Zpětným vyšetřením protilátek v uložených vzorcích krve (Osterholm et al. 1983) se potvrdil výskyt tohoto patogenu u některých starších epidemií, například v roce 1957 v Minessotě či v případě epidemie respiračního onemocnění s lehčím průběhem v Michiganu ve městě Pontiac v roce 1968 (odtud název „Pontiacká horečka", viz klinická manifestace).

Epidemie ve Philadelphii tedy nebyla prvním výskytem této nemoci, a zdaleka ne posledním. Můžeme jmenovat některé z dalších: v roce 1999 v Holandsku na výstavě květin onemocnělo 188 lidí – u 133 z nich byly legionely prokázány, u 55 velmi pravděpodobné (Den Boer et al. 2002); zatím největší epidemie proběhla v roce 2001 ve španělské Murcii, kde bylo potvrzeno 449 případů (Garcia-Fulgueiras et al. 2003); v říjnu 2005 bylo v pečovatelském domově v kanadském Torontu nakaženo 93 seniorů (Public Health Agency of Canada 2005).

Ve většině případů jsou ale legionelózy hlášeny jako sporadická onemocnění. Legionářská nemoc způsobuje 0,5–6 % komunitních pneumonií (Mandell et al. 2003). Počet diagnostikovaných legionelóz stoupá – na tomto jevu se ovšem podílí vyšší záchyt legionel při dostupnosti nových diagnostických metod. Onemocnění se může vyskytnout v každé roční době, častěji je hlášeno v létě a v období časného podzimu.

Mikrobiologie: V současné době je do rodu Legionella (čeleď Legionellaceae) zařazeno 47 druhů a přes 60 sérotypů. Jedná se o aerobní, štíhlé, nesporulující, pohyblivé gramnegativní tyče. Významný patogen představuje zejména sérotyp 1 druhu Legionella pneumoniae (70–90 % případů), dále pak sérotypy 4 a 6. Legionella vykazuje afinitu k vodním rezervoárům, optimální teplota pro její růst je 28–40 °C. Rozmnožuje se intracelulárně, jejími hostiteli v přirozeném prostředí jsou prvoci (např. améby). Z epidemiologického hlediska jsou rizikové člověkem vyrobené systémy s teplou vodou (chladicí věže, rozvody vody, zvlhčovače vzduchu, lázně).

Patogeneze: Onemocněním jsou ohroženi zejména imunosuprimovaní pacienti, starší lidé, kuřáci, nemocní s řadou komorbidit (CHOPN, diabetes mellitus, renální selhání, malignity).

Ke vstupu legionel do organismu dochází aspirací při pití kontaminované vody nebo vdechováním infikovaného aerosolu. Bakterie jsou fagocytovány alveolárními makrofágy, ve kterých se (s využitím lyzozomálních proteinů) replikují.

K poškození plicního parenchymu dochází u legionářské nemoci jednak působením proteáz, jednak prostřednictvím cytokinů uvolňovaných T lymfocyty.

Klinická manifestace: Existují dvě základní formy legionelových infekcí: první z nich je legionářská nemoc s 2–10denní inkubační dobou, následně probíhající pod obrazem rychle se rozvíjející pneumonie, provázené většinou neproduktivním kašlem, bolestmi na hrudi, febriliemi, artralgiemi, slabostí, nauzeou, bolestmi svalů a hlavy, někdy mozečkovými příznaky či průjmy.

Druhou, méně závažnou formou, průběhem připomínající chřipku, je Pontiacká horečka, která má kratší inkubační dobu – maximálně několik desítek hodin.

Pontiacká horečka bývá zachycena vzácněji, neboť u pacienta s příznaky chřipky, které během několika dnů ustoupí, nebývá důvod, aby lékař prováděl vyšetření na legionelu.

Diagnostika: Rentgenologický obraz není u legionářské nemoci specifický (infiltrativní zastření, častěji jednostranné), nicméně pomůže nám diagnostikovat probíhající pneumonii. V určení patogenu mají význam mikrobiologické metody: při přijetí pacienta s pneumonií je vhodné provést kromě standardního mikrobiologického screeningu také odběr moči na legionelový (a v rámci diferenciální diagnostiky případně i pneumokokový) antigen. *Legionelový antigen je pozitivní pouze u onemocnění vyvolaného sérotypem 1.*

Kultivace legionel je obtížná a vyžaduje použití speciální půdy s přidáním antibiotik (růst legionel je inhibován přítomností jiných bakterií). Z dalších diagnostických metod bývá prováděna PCR (polymerázová řetězová reakce) či přímá imunofluorescence.

Z epidemiologického hlediska je přínosnou metodou (kterou však nelze využít v akutní fázi onemocnění) sérologie – vyšetření titru protilátek. Stanovované IgG protilátky se ale tvoří až za několik týdnů od začátku infekce.

Kombinace tří z výše uvedených metod bývá někdy označována jako „legionelový panel" (například kultivace, antigen v moči a sérologie).

Léčba: Základem je včasná aplikace antibiotik, v současné době se doporučují makrolidy, chinolony, případně tetracyklinová antibiotika.

Prognóza: Závisí na řadě faktorů – neovlivnitelných (biologický věk, imunosuprese, komorbidity) i ovlivnitelných (zejména včasnost zahájení terapie a aplikace účinných antibiotik). Mortalita u imunokompetentních pacientů je 5–25 % (Mandell et al. 2003).

Kazuistika:

V květnu 2005 byl na naši kliniku přijat sedmašedesátiletý pacient, Belgičan, letitý kuřák, který doposud údajně významněji nestonal (ačkoliv v dalším textu uvádíme chronická onemocnění, diagnostikovaná během hospitalizace).

Přicestoval do České republiky klimatizovaným vozem za svou českou manželkou. Několik hodin po příjezdu se u něj rozvinuly febrilie, které ustoupily po užití paracetamolu. Druhý den byl subfebrilní, suše pokašlával, třetí den začal pociťovat rychle se zhoršující dušnost, navrátily se horečky, rozvinul se dusivý kašel bez expektorace, antipyretika již nepřinesla významnější efekt. Čtvrtý den byl vyšetřen spádovým pneumologem a s podezřením na rozsáhlou pneumonii byl odeslán k hospitalizaci na naši kliniku.

Objektivní nález: Pacient byl orientován místem i časem, hypohydratovaný, bledý, schvácený, tachypnoický, s tachykardií, měl chladná akra, krevní tlak 110/70 torrů (později jsme zjistili, že byl doposud neléčený hypertonik – tento tlak pro něj již představoval hypotenzi).

Obr. č. 1: Předozadní skiagram hrudníku při příjmu (vleže na lůžku) – oboustranné plicní infiltráty

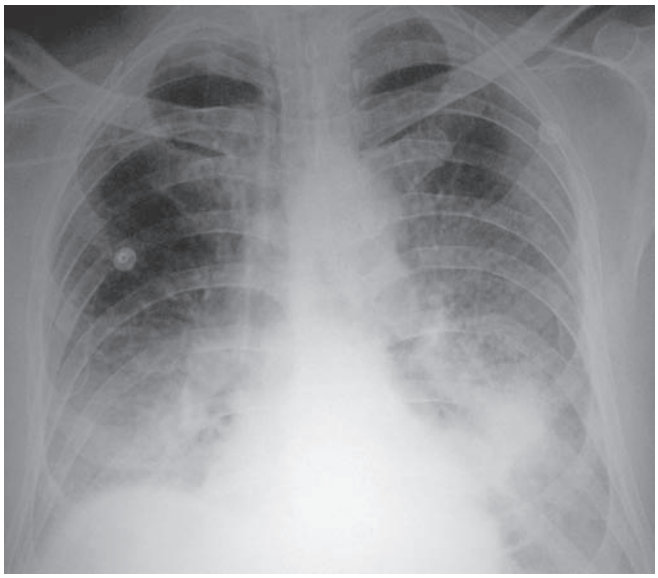

Foto MUDr. David Havel

Poslechově přítomny chrůpky nad dolními a středními plicními poli oboustranně, v exspiriu byly slyšitelné spastické fenomény. Břicho nebolestivé, bez rezistencí, dolní končetiny bez otoků.

Na příjmové EKG křivce zachycena fibrilace síní s odpovědí komor 140/min. Krevní plyny při oxygenoterapii (průtok 14 l/min): pH 7,412; pCO_2 4,83 kPa; pO_2 5,67 kPa; saturace HbO_2 78,6 %.

Na předozadním skiagramu hrudníku dominoval nález středně sytých nehomogenních zastření infiltrativního charakteru oboustranně v dolních a středních plicních polích (obr. č. 1).

Ze vstupního laboratorního vyšetření: CRP 462 mg/l; urea 14,3 mmol/l; kreatinin 121 mmol/l; ALT 1,02 μkat/l; AST 1,61 μkat/l; bez leukocytózy ($8{,}90\times10^9$/l); hemoglobin 158 g/l; INR 1,8; D-dimery 5,38 mg/l.

Vzhledem k těžké respirační insuficienci byl nemocný hospitalizován na plicní jednotce intenzivní péče. Zahájili jsme komplexní terapii sepse, pneumonie a suspektní exacerbace CHOPN (rehydratace, nízkomolekulární heparin, mukolytika, analgetika, bronchodilatancia, antiulceróza, amiodaron, kyslík maskou, steroidy). Po odebrání materiálu na mikrobiologická vyšetření (hemokultury, sputa, výtěry z nosu a krku, moč na kultivaci, pneumokokový a legionelový antigen v moči, virová sérologie, legionelová sérologie) jsme zahájili empirickou léčbu antibiotiky (cefalosporin 3. generace a makrolid).

Pacient se v klidu na lůžku při uvedené léčbě stabilizoval, respirační insuficience mírně ustoupila a nebylo nutné zahájit umělou plicní ventilaci.

Druhý den po přijetí byla hlášena pozitivita legionelového antigenu v moči. Po dohodě s antibiotickým střediskem FN Plzeň jsme k léčbě přidali chinolonové antibiotikum (širokospektrý baktericidní cefalosporin ponechán k pokrytí možné superinfekce, rovněž makrolid jsme vzhledem k dobrému účinku na legionely podávali dále).

S odstupem byla infekce bakterií Legionella pneumophila (sérotyp 1) prokázána i sérologicky.

Obr. č. 2: HRCT plic – zánětlivé postižení plicního parenchymu

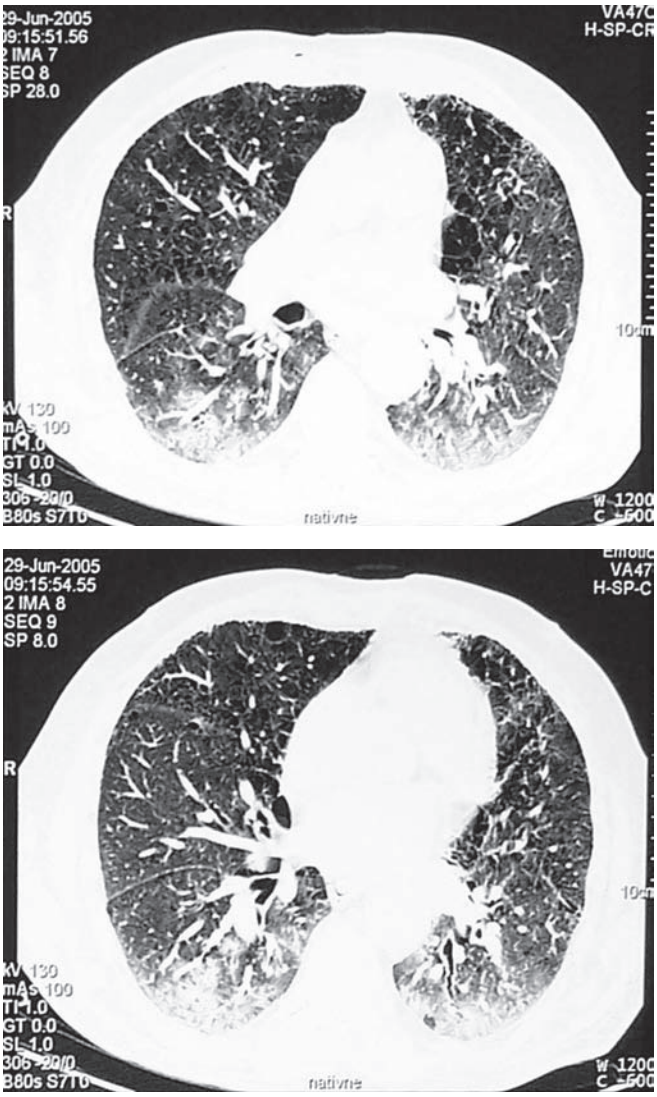

Foto MUDr. David Havel

Pátrání po zdroji infektu znesnadnil fakt, že se nemocný nakazil v Belgii. Mohli jsme vyloučit nákazu v automobilu, pro kterou nesvědčí krátká inkubační doba; klimatizace v automobilech navíc zdrojem legionelóz až na zcela vzácné výjimky (Pinar et al. 2002) nebývá. Pacient na cílený dotaz sdělil, že několik dní před cestou do Čech opravoval zahradní fontánu, jiný možný zdroj infekce neuvedl.

V dalších dnech výrazně poklesly laboratorní parametry zánětu a ustoupily febrilie. Navzdory tomuto optimistickému vývoji se však prohlubovala dechová nedostatečnost a na kontrolním skiagramu hrudníku byla oboustranná zastření v mírné progresi. Pět dní po přijetí bylo nutno pacienta zaintubovat a řízeně ventilovat. Po intubaci bylo provedeno bronchoskopické vyšetření s průkazem středně těžké bronchiální dyskrinie, atrofické tracheobronchitidy a nálezem výrazného zahlenění.

I přes přechodnou normalizaci laboratorních zánětlivých parametrů byl stav nemocného kritický, přechodně byla nutná ventilace při 100% FiO_2. Vzhledem k předpokladu dlouhodobější ventilace a obtížného weaningu indikováno založení tracheostomie.

Dva týdny dní po přijetí jsme indikovali CT vyšetření plic a mediastina (včetně HR scanů) s nálezem zánětlivé infiltrace levého horního a obou dolních plicních laloků a plicním emfyzémem – eventuální postižení intersticia málo pravděpodobné (obr. č. 2).

Legionelová infekce regredovala, stav nemocného se krátkodobě významně zlepšil, následně však došlo k dalšímu zhoršení při aspergilové pneumonii (průkaz agens kultivací bronchiálního výplachu) a uroinfektu. Imunologickým vyšetřením (indikováno 3 týdny od přijetí na naši kliniku) byla prokázána těžká hypogamaglobulinémie s deficitem ve třídě IgG (podtřídy IgG1 a IgG2). Zahájili jsme substituční léčbu intravenózně podávaným gamaglobulinem. Při plné léčbě (včetně antibiotik a antimykotik) postupně došlo k ústupu zánětu a zlepšování ventilačních parametrů.

Weaning byl znesnadněn komorbiditami (CHOPN, recidivující fibrilace síní, kardiální selhávání), špatnou spoluprací nemocného a dalšími respiračními infekty. Postupně se ale podařilo stav pacienta významně zlepšit, ustoupila respirační insuficience, normalizovala se hladina gamaglobulinů.

Po 51 dnech hospitalizace na jednotce intenzivní péče naší kliniky byl pacient odpojen od umělé plicní ventilace, dýchal spontánně přes tracheostomickou kanylu, byl bez známek probíhajícího respiračního infektu. Na skiagramu hrudníku byla patrna výrazná regrese plicních infiltrátů.

Obr. č. 3: Zadopřední skiagram hrudníku – regrese nálezu po léčbě

Foto MUDr. David Havel

Nemocného jsme ve stabilizovaném stavu přeložili k doléčení do nemocnice v Belgii (transport proběhl sanitou s belgickou posádkou na Letiště Ruzyně, odkud byl nemocný přepraven letecky do Belgie).

S odstupem jsme se od pacientovy manželky dozvěděli, že další vývoj byl příznivý, tracheostomická kanyla byla zrušena a pacient dimitován. Doma byl soběstačný a postupně se navrátil do normálního života.

Až zpětně nám bylo sděleno, že k infikaci legionelou došlo asi týden před příjezdem do Čech během „pánské jízdy“ v malém belgickém hotelu se třemi přáteli. Jeden z nich zůstal zdráv, další prodělal těžkou legionelovou pneumonii s podobným průběhem jako u našeho pacienta a poslední na následky legionářské nemoci zemřel.

Diskuse:

Legionářská nemoc zatím bývá v České republice zachycena spíše vzácně – otázkou přitom zůstává, kolik případů tohoto onemocnění zůstane nediagnostikováno.

Při příjmu pacienta s těžkou pneumonií je vhodné pomýšlet mimo jiné i na legionelovou etiologii. V rámci diferenciální diagnostiky doporučujeme kromě standardního mikrobiologického vyšetření a sérologických metod i stanovení legionelového a pneumokokového antigenu v moči, jehož výhodou je zejména rychlost vyšetření. Limitací stanovení legionelového antigenu je skutečnost, že prokazuje pouze sérotyp 1 – ten je ale zodpovědný za většinu onemocnění s těžkým průběhem.

Samozřejmostí u jakékoliv pneumonie (respektive sepse) je včasné zahájení empirické léčby širokospektrými antibiotiky.

Při léčbě jsme se zamýšleli nad výsledky imunologického vyšetření s průkazem deficitu imunoglobulinů. Vzhledem k tomu, že pacient neuváděl častější infekty v předchorobí a hodnoty IgG se postupně normalizovaly, je pravděpodobné, že deficit se vyvinul v souvislosti s těžkou sepsí při legionářské nemoci. V úvahu bylo ale nutné brát také imunosupresi při léčbě methylprednisolonem, přechodně podávaným při exacerbaci CHOPN (tuto diagnózu u dlouholetého kuřáka nebylo možno potvrdit spirometricky; při bronchoskopii byla ale patrná atrofická tracheobronchitida se středně těžkou dyskrinií bronchů, svědčil pro ni klinický obraz a CT vyšetření prokázalo plicní emfyzém).

Otázka aplikace kortikoidů u těžkých pneumonií je zatím nedořešena. Příznivý efekt lze pozorovat u pacientů se sepsí a relativní adrenální nedostatečností – podává se hydrocortison v dávce 200 mg/den (Annane et al. 2002). Dostupné studie u těžkých pneumonií byly provedeny na malém souboru pacientů (Confalonieri et al. 2005).

Závěr:

Smyslem této kazuistiky je připomenout, že i když je legionářská nemoc onemocněním, které známe většinou pouze z učebnic mikrobiologie či epidemiologie, lze se s ní setkat i v našich podmínkách a je důležité na ni pomýšlet v rámci diferenciální diagnostiky.

V kazuistice jsme popsali případ legionářské nemoci u 67letého muže. Etiologii se podařilo prokázat během jednoho dne, vývoj onemocnění byl ale přesto komplikovaný a vyžádal si téměř dvouměsíční hospitalizaci na jednotce intenzivní péče.

Literatura:

Annane, D., Sébille, V., Charpentier, C. et al. Effect of treatment with low doses of hydrocortisone and fludrocortisone on mortality in patients with septic shock. JAMA 288, 7: 862–871, 2002.

Confalonieri, M., Urbino, R., Potena, A. et al. Hydrocortisone infusion for severe community-acquired pneumonia: a preliminary randomized study. Am J Respir Crit Care Med 171, 3: 242–248, 2005.

Den Boer, J. W., Yzerman, E. P., Schellekens, J. et al. A large outbreak of Legionnaires' disease at a flower show, the Netherlands, 1999. Emerg Infect Dis 8, 1: 37–43, 2002.

Fraser, D. W., Tsai, T. R., Orenstein, W. et al. Legionnaires' disease: description of an epidemic of pneumonia. N Engl J Med 297, 22: 1189–1197, 1977.

Garcia-Fulgueiras, A., Navarro, C., Fenoll, D. et al. Legionnaires' disease outbreak in Murcia, Spain. Emerg Infect Dis 9, 8: 915–921, 2003.

Jarešová, M., Stříž, I., Hložánek, I. Legionella – bakterie ohrožující imunosuprimované pacienty po orgánových transplantacích. Alergie 2, 4: 276–280, 2000.

Mandell, L. A., Bartlett, J. G., Dowell, S. F. et al. Update of practice guidelines for the management od community-acquired pneumonia in immunocompetent adults. Clin Infect Dis 37, 11: 1405–1433, 2003.

McDade, J. E., Shepard, C. C., Fraser, D. W. et al. Legionnaires' disease: isolation of a bacterium and demonstration of its role in other respiratory disease. N Engl J Med 297, 22: 1197–1203, 1977.

Osterholm, M. T., Chin, T. D., Osborne, D. O. et al. A 1957 outbreak of Legionnaires' disease associated with a meat packing plant. Am J Epidemiol 117, 1: 60–67, 1983.

Pinar, A., Ramirez, J. A., Schindler, L. L. et al. The use of heteroduplex analysis of polymerase chain reaction products to support the possible transmission of Legionella pneumophila from a malfunctioning automobile air conditioner. Infect Control Hosp Epidemiol 23, 3: 145–147, 2002.

Public Health Agency of Canada. Legionellosis Outbreak in Toronto Nursing Home. 7. 10. 2005 (http://www.phac-aspc.gc.ca/fluwatch/05-06/w39_05/index.html)

Jarešová, M., Stříž, I., Hložánek, I. Legionella – bakterie ohrožující imunosuprimované pacienty po orgánových transplantacích. Alergie 2, 4: 276-280, 2000.

MUDr. David Havel
Klinika TRN, FN Plzeň
Dr. E. Beneše 13
305 99 Plzeň-Bory

KAZUISTIKY V PNEUMOLOGII → KAZUISTIKY V ALERGOLOGII, PNEUMOLOGII A ORL

Abrikosovov tumor pľúc (Granular Cell Tumor)

Pavel Oravec, Imrich Jonner, Róbert Slivka, Jaroslava Havelková, Ladislav Doležel

Ústav tuberkulózy, pľúcnych chorôb a hrudníkovej chirurgie, Vyšné Hágy

Súhrn:

Abrikosovov tumor (granular cell tumor – GCT) je zriedkavý, v drvivej väčšine prípadov benígny nádor. V súčasnosti sa CGT považuje za periférny neuroektodermálny tumor a predpokladá sa, že pochádza zo Schwannových buniek periférneho nervového systému. GCT je zriedkavý pľúcny nález. Diagnóza sa určuje na základe histologického vyšetrenia. V terapii sa využíva chirurgická resekcia alebo odstránenie tumoru mechanickou abráziou a laserom pri bronchoskopii (FOB). Výsledky a prognóza pacientov sú vzhľadom na charakter tumoru veľmi dobré, uvedená terapia je pri benígnom type GCT kuratívna. V článku uvádzame tri kazustiky našich pacientov, diagnóza bola stanovená na základe histologického vyšetrenia, ako liečebná modalita bola použitá laserová energia a mechanická abrázia cestou bronchoskopie, liečba viedla k odstráneniu tumoru.

Kľúčové slová:
- **Abrikosovov tumor**
- **bronchoskopia**
- **laser**

Summary:

Granular Cell Tumor

Granular Cell Tumor (Abrikosov's tumor) is a rare, mostly benign tumor. Presently, the Granular Cell Tumor (GCT) is considered a peripheral neuroectodermal tumor and it is assumed that its origins come from Schwann's cells of peripheral nervous system. GCT is a very rare pulmonary tumor. The diagnosis is made on the basis of histological examination. There are two ways to remove the tumor – a surgical resection or a laser power via bronchoscope. The patients show good results and the prognosis is promising after having the tumor removed. It is a currative type of treatment used for benign tumor. The diagnosis of three patients presented in the article was made on the basis of histological examination. The laser power and the mechanical abrasion via bronchoscope were used as a therapeutic modality. The treatment led to the removal of the tumor.

Key words:
- **granular cell tumor (GCT)**
- **bronchoscopy**
- **laser**

Oravec, P., Jonner, I., Slivka, R., Havelková, J., Doležel, L. Abrikosovov tumor pľúc (Granular Cell Tumor). Kazuistiky v alergologii, pneumologii a ORL 3, č. 4: 8–10, 2006.

Úvod:

V roku 1926 Abrikosov opísal tumor mezodermálneho pôvodu, ktorý má zvyčajne benígny charakter. Pri jeho ojedinelých malígnych formách sa zisťujú metastázy. Abrikosovov tumor (granular cell tumor – GCT) je relatívne vzácny, najčastejšie sa nachádza v koži a podkožnom tkanive u dospelých v 5. decéniu života, s malou prevahou u žien. Bol však zaznamenaný aj u detí a starších ľudí. Môže sa objaviť prakticky v každom orgáne tela, ale vyskytuje sa hlavne v oblasti hlavy a krku (45 až 65 %) a z toho v 70 % v dutine ústnej (jazyk), v pažeráku, hrtane, ďalej endobronchiálne a na ženských pohlavných orgánoch. Výskyt na kostrových svaloch je naproti tomu mimoriadne zriedkavý. U viac ako 10 % pacientov sa GCT zisťuje súčasne vo viacerých lokalitách – tento fenomén je častejší u černochov. Vo väčšine prípadov tumor rastie pomaly a spravidla nedosahuje veľkosť väčšiu ako 3 cm.

Pri výskume histogenézy je GCT stále objektom špekulácií a kontroverzií. V minulosti boli za bunky jeho pôvodu považované histiocyty a primitívne mezenchýmové bunky. V súčasnosti sa GCT považuje za periférny neuroektodermálny tumor (má teda neurálny pôvod) a predpokladá sa, že pochádza zo Schwannových buniek periférneho nervového systému. Histogenéza je však sporná. Histologicky je charakterizovaný proliferáciou veľkých, okrúhlych až polygonálnych buniek s granulárnou eozinofilnou cytoplazmou. Granule cytoplazmy sú PAS pozitívne a obsahujú S 100 proteín, ktorý sa využíva na imunohistochemický dôkaz tumoru. Tumorózne bunky sú usporiadané v hniezdach alebo v trámcoch (obr. č. 1).

Obr. č. 1: Abrikosovov tumor pľúc – histologický nález. Tumor je zložený z veľkých buniek, v cytoplazme sú hojné granulá, ktoré sú PAS pozitívne. Jadrá sú uniformné. Bunky sú typicky S100 proteín pozitívne

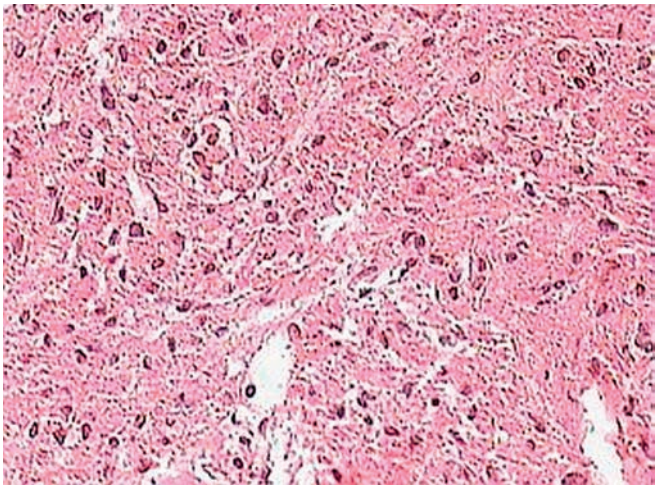

Foto z archívu autorů

Obr. č. 2: Abrikosovov tumor pľúc – histologický nález. Krycí epitel nad nádorom vykazuje pseudoepiteliomatóznu hyperpláziu. V tomto prípade v bronchu je epidermoidná metaplázia epitelu

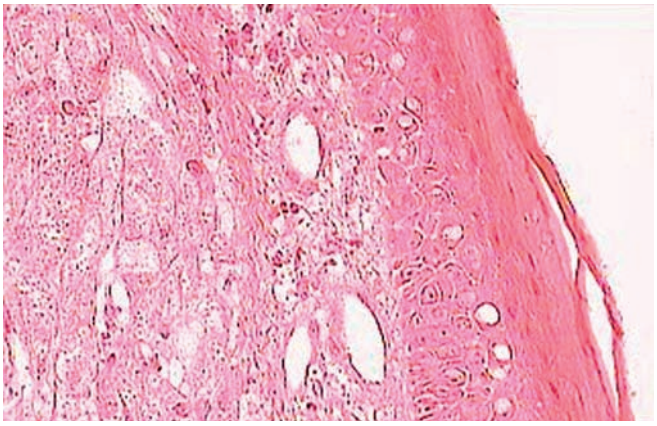

Foto z archívu autorů

Ohraničenie tumoru je asi v 50 % prípadov ťažko rozlíšiteľné, granulárne bunky infiltrujú priľahlé tkanivo a často blízko splývajú s ostatnými štruktúrami vrátane nervov a svalov. Okolitý skvamózny epitel môže vykazovať pseudoepitelomatóznu hyperpláziu (obr. č. 2) a histologický nález môže byť ľahko zamenený s invazívnym skvamocelulárnym karcinómom. Pri GCT však nie je prítomná invázia tumoróznych buniek. Mitózy typicky chýbajú alebo sú len málo početné.

Ako vyplýva z uvedeného, GCT je v drvivej väčšine prípadov benígny. V 2 až 3 % prípadov je to však malígny tumor. Tento typ GCT sa vyskytuje hlavne v hlbokých mäkkých tkanivách u dospelých jedincov. Kritériá na jeho diagnózu sú veľmi ťažké. Tumor v týchto prípadoch metastazuje a klinický priebeh je fatálny. Každá nezvyčajne veľká alebo hlboko uložená lézia s infiltrovanými okrajmi tumoru či bunkovými nekrózami, v ktorej je prítomný bunkový polymorfizmus, prominujú jadrá a mitózy sú veľmi frekventné, musí byť pokladaná za podozrivú z malignity. Malígny GCT je ojedinelý typ sarkómu mäkkých tkanív (Dail et al. 1988; Fletcher et al. 2000).

GCT je zriedkavý pľúcny nález. Jeho bunky pochádzajú zo Schwannových buniek periférneho nervového systému v peribronchiálnom a peribronchiolárnom tkanive. Postihuje predovšetkým dospelých, medián je 45 rokov. Keďže sa GCT v pľúcach vyskytuje hlavne endobronchiálne, približne polovica pacientov prichádza k lekárovi so symptómami bronchiálnej obštrukcie alebo pre hemoptýzy. Tumor je väčšinou solitárny, ale v niektorých prípadoch môže byť viacpočetný. Bol opísaný aj súčasný výskyt GCT v pľúcnej i mimopľúcnej lokalizácii.

Kazuistika 1:

43-ročná žena s anamnézou pľúcnej embolizácie (1991), fajčiarka. V septembri 2002 diagnostikovaná obojstranná bazálna bronchopneumónia, po antibiotickej liečbe len čiastočná regresia nálezu; realizované bronchoskopické vyšetrenie s nálezom exofytov v oboch hlavných bronchoch. V októbri 2002 odoslaná do Ústavu tuberkulózy, pľúcnych chorôb a hrudníkovej chirurgie vo Vyšných Hágoch na ďalšiu diferenciálnu diagnostiku.

Röntgenologicky v oboch dolných pľúcnych poliach prítomné drobnoškvrnité tiene, v ľavom dolnom pľúcnom poli až splývavého charakteru. CT hrudníka opisuje pozápalové zmeny v bazálnych častiach pľúc. Laboratórne zvýšená sedimentácia erytrocytov a zvýšený absolútny počet eozinofilov. Funkčné testy pľúc v norme. Bronchoskopicky (FOB) viacpočetné exofyty v trachee (obr. č. 3) a v bronchiálnom strome obojstranne – horný lobárny bronchus vľavo, B^6 vľavo, dolný lobárny bronchus vpravo, septum medzi B^1 a B^3 vpravo.

Obr. č. 3: Endobronchiálny nález – Abrikosovov tumor lokalizovaný na ventrolaterálnej stene proximálnej časti trachey

Foto z archívu autorů

Odobraté viaceré mikroexcízie, z ktorých histologicky verifikovaný Abrikosovov tumor pľúc. Pacientka v celkovej anestézii intubovaná rigídnym bronchoskopom (Storz), cez ktorý bol zavedený fibrobronchoskop (Pentax 18V) a pomocou mikroexcízií a laserovej energie (NdYAG laser, Sharplan 2100) dosiahnuté výrazné zmenšenie exofytov. V ďalšom sedení o dva mesiace identickým spôsobom prakticky úplne odstránené sliznicové exofyty. Pri kontrolnom vyšetrení s odstupom ďalších dvoch mesiacov nález v norme. Pacientka sa na ďalšie plánované kontroly nedostavila.

Kazuistika 2:

44-ročná žena, prijatá v apríli 2001 pre infiltratívny pľúcny proces vľavo, febrility do 38,1 °C, kašeľ bez expektorácie a dýchavicu. Z anamnézy: asthma bronchiale, nefajčiarka.

Laboratórne zvýšená sedimentácia erytrocytov, leukocytóza, zvýšený absolútny počet eozinofilov. RTG hrudníka: stredne sýte škvrnité tiene v dolných pľúcnych poliach obojstranne, viac vľavo, v S10 vľavo charakteru infiltrátu. Po antibiotickej liečbe čiastočná regresia pľúcneho nálezu. CT hrudníka: intrabronchiálny obturujúci proces hlavného bronchu vľavo s atelektázou. Funkčné testy pľúc: reštrikčná ventilačná porucha stredne ťažkého stupňa, obštrukcia v periférnych dýchacích cestách, vysoký odpor vo veľkých dýchacích cestách. Bronchoskopický nález: exofytický tumor úplne uzatvárajúci ľavý hlavný bronchus cca 2,5 cm po jeho odstupe. Histologicky verifikovaný Abrikosovov tumor.

Realizovaná laser terapia a mechanická exstirpácia cestou FOB, docielené úplné uvoľnenie ľavého hlavného bronchu. Pri kontrolnom vyšetrení vo februári 2002 prítomný malý nekrotický exofyt na mediálnej stene ľavého hlavného bronchu, ktorý bol odstránený mikroexcíziou.

Pri následných kontrolných vyšetreniach bronchoskopický nález v norme, taktiež došlo k normalizácii funkčných testov pľúc, pretrváva len zvýšený odpor vo veľkých dýchacích cestách.

Kazuistika 3:

49-ročný muž dlhodobo sledovaný a liečený pre chronickú obštrukčnú chorobu pľúc, fajčiar. Prijatý v septembri 2000 pre pretrvávajúce dyspnoe a suchý kašeľ.

Objektívne vyšetrenie: exspiračné a inspiračné piskoty a vrzgoty. Laboratórny nález: zvýšený absolútny počet eozinofilov. Funkčné testy pľúc: obštrukčná ventilačná porucha ľahkého stupňa, zvýšený odpor vo veľkých dýchacích cestách. RTG hrudníka: nález v norme. FOB: širšia karina tracheálna s hrboľatou sliznicou. Odobraté mikroexcízie, z ktorých histologicky stanovená diagnóza Abrikosovovho tumoru.

U pacienta následne v celkovej anestézii vykonaná excízia tumoru s ošetrením laserom cestou bronchoskopu. Pri opakovaných kontrolných vyšetreniach nález v trachee stabilizovaný, bez potreby ďalšej intervencie, u pacienta však bola zistená krčná a retroperitoneálna lymfadenopatia. V marci 2003 histologicky verifikovaný Hodgkinov lymfóm, pre ktorý absolvoval chemoterapiu.

Pri kontrole v septembri 2005 FOB nález v norme, bez známok recidívy Abrikosovovho tumoru pľúc.

Diskusia:

V našom ústave sme diagnostikovali Abrikosovov tumor (GCT) v pľúcnej lokalizácii u troch pacientov – dvoch žien a jedného muža. Diagnóza bola stanovená na základe bronchoskopického vyšetrenia s odberom vzorky na histologické vyšetrenie. V subjektívnych ťažkostiach dominoval kašeľ a dyspnoe, vo funkčných testoch pľúc obštrukčná ventilačná porucha. Laboratórny nález bol nesignifikantný, vo všetkých prípadoch však bol zistený zvýšený absolútny počet eozinofilov. U všetkých pacientov bol tumor odstránený mechanickou abráziou a laserom pri bronchoskopii. Údaje z literatúry udávajú výskyt GCT v oblasti mediastína, trachey a bronchov v počte približne 6 až 10 % všetkých diagnostikovaných GCT (Szczepulska-Wojcik et al. 2004). Bronchoskopia bola indikovaná na základe symptómov pneumónie, tumoru pľúc, hemoptýz, dyspnoe, niektorí pacienti boli asymptomatický a tumor sa zistil diagnostickými zobrazovacími metódami (CT, NMR). Tumory boli odstránené chirurgickou resekciou alebo endoskopickou cestou s využitím laser energie (Machida et al. 2003; van der Matten et al. 2003). Výsledky a prognóza pacientov sú vzhľadom na charakter tumoru veľmi dobré, uvedená terapia je pri benígnom type GCT kuratívna.

Záver:

Záverom možno konštatovať, že Abrikosovov tumor pľúc je raritný pľúcny nález benígneho charakteru s dobrou prognózou. V liečbe GCT pľúc sa využíva chirurgická resekcia alebo lokálne odstránenie tumoru mechanickou abráziou a laserom pri bronchoskopii. Táto liečba prináša úspešné výsledky.

Literatúra:

Dail, D. H., Hammar, S. P. (Eds.) Pulmonary Pathology. New York: Springer-Verlag, 1988.

Fletcher, C. D. (Ed.) Diagnostic Histopathology of Tumors. 2nd ed. London: Harcourt Publishers Ltd., 2000.

Machida, E., Haniuda, M., Eguchi, T. et al. Granular cell tumor of the mediastinum. Intern Med 42, 2: 178–181, 2003.

Szczepulska-Wojcik, E., Langfort, R., Kupis, W. et al. Granular cell tumor: a rare, benign respiratory tract neoplasm in the material of the Institute of Tuberculosis and Lung Diseases. Pneumonol Alergol Pol 72, 5–6: 187–191, 2004.

van der Matten, J., Blaauwgeers, J. L., Sutedja, T. G. et al. Granular cell tumors of the tracheobronchial tree. J Thorac Cardiovasc Surg 126, 3: 740–743, 2003.

MUDr. Pavel Oravec
Ústav tuberkulózy, pľúcnych chorôb a hrudníkovej chirurgie
059 84 Vyšné Hágy
Slovenská republika
E-mail: palo10@post.sk

POMOCNÍK alergologa a klinického imunologa
http://www.geum.org/pa_zakli.htm

Churg-Straussovej syndróm

Peter Kúkoľ[1], Imrich Jonner[1], Pavel Oravec[1], Jaroslava Havelková[1], Zuzana Barboričová[1], Marián Švajdler[1], Robert Holečko[2]

[1] Ústav tuberkulózy, pľúcnych chorôb a hrudníkovej chirurgie, Vyšné Hágy
[2] NsP Poprad

Súhrn:

Kazuistika opisuje zaujímavý prípad mladého muža s polymorfnými ťažkosťami, u ktorého bol excíziou mäkkotkanivových uzlíkov z podkožia hlavy histologicky potvrdený Churg-Straussovej syndróm. Jej cieľom je priblížiť pomerne zriedkavé ochorenie, akým Churg-Straussovej syndróm určiteje a poukázať na možné úskalia diagnostiky a liečby.

Summary:

Churg-Strauss syndrome

The case presents an interesting case of a young male suffering from the polymorphous symptoms in whom an excision of soft tissue nodules from subcutis on the head was performed and histologically Churg-Strauss syndrome was confirmed. The case is intended to explain a relatively rare disease, that Churg-Strauss syndrome is for sure, and to show possible pitfalls of diagnosis and treatment.

Kúkoľ, P., Jonner, I., Oravec, P., Havelková, J., Barboričová, Z., Švajdler, M., Holečko, R. Churg-Straussovej syndróm. Kazuistiky v alergologii, pneumologii a ORL 3, č. 4: 11–14, 2006.

Kľúčové slová:
- **Churg-Straussovej syndróm**
- **granulomatózna vaskulitída**

Key words:
- **Churg-Strauss syndrome**
- **granulomatous vasculitis**

Úvod:

Churg-Straussovej syndróm je definovaný ako nekrotizujúca granulomatózna vaskulitída malých ciev (Chumbley et al. 1997). Jeho ďalšími príznakmi bývajú bronchiálna astma – v približne 97 %, periférna neuropathia v 77 %, chudnutie v 70 %, paranazálna sinusitída v 61 %, febrílie v 57 %, myalgie v 52 %, kožné príznaky (urtika, purpura, kožné noduly) v 49 % (Stuchlík et al. 2003), ďalej to môžu byť artralgie v 40 %, pľúcne symptómy (infiltráty pľúc na RTG, kašeľ, dyspnoe) v 37 % a v 31 % aj gastrointestinálne príznaky a postihnutie obličiek, srdca a CNS.

V literatúre sú opisované 4 rôzne klasifikácie tohto ochorenia: Churg-Straussovej klasifikácia, Hammersmithe (Lanham) klasifikácia, klasifikácia podľa ACR (American College of Rheumatology) a Chapell Hill Consensus Conference. Najpoužívanejšie, i svetovo najuznávanejšie, sú kritériá stanovené ACR (Weller et al. 2001).

Podľa ACR existuje 6 základných kritérií (Weller et al. 2001; Chumbley et al. 1997):

1. bronchiálna astma
2. eozinofília v perifémej krvi nad 10 %
3. paranazálna sinusitída
4. pľúcne infiltráty (aj migrujúce)
5. histologický dôkaz vaskulitídy s extravaskulárnou eozinofíliou
6. periférna mono- alebo polyneuropathia

Prítomnosť 4 kritérií zo 6 má 85% senzitivitu a 99,7% špecificitu (Weller et al. 2001).

Prvá písomná zmienka o tomto ochorení pochádza z roku 1951, keď dr. Jacob Churg a dr. Lotte Straussová opísali súbor revízií autopsií 13 pacientov s bronchiálnou astmou, eozinofíliou, granulomatóznym zápalom, nekrotizujúcou systémovou vaskulitídou a nekrotizujúcou glomerulonefritídou, ktoré boli predtým klasifikované ako polyarteriitis nodosa.

Ochorenie máva zvyčajne 3 fázy (Elliot et al. 1997):

1. alergická fáza – bronchiálna astma s alergickou rinitídou alebo bez nej. Príznaky: kašeľ, piskoty na prieduškách, nádcha, bolesti hlavy.
2. eozinofilná fáza – eozinofília v perifémej krvi, eozinofilná infiltrácia tkanív – chronická eozinofilná pneumónia alebo eozinofilná gastroenteritída. Medzi príznaky v tejto fáze patria najčastejšie slabosť, teploty, potenie, kašeľ, bolesti brucha, hnačky.

3. fáza vaskulitídy – môže postihnúť ktorýkoľvek orgán (najčastejšie pľúca, srdce, CNS (Lilly et al. 2002; Elliot et al. 1997), obličky, lymfatické uzliny, koža, svaly). Príznakmi bývajú teploty, slabosť, pri neurologickom postihnutí zníženie citlivosti, pri postihnutí srdca bolesti na hrudníku a dyspnoe, pri postihu pľúc kašeľ, dyspnoe a hemoptýzy, v prípade postihnutia obličiek proteinúria a hematúria, pri postihnutí očí episkleritída, panuveitída, konjunktiválne infiltrácie, pri muskuloskeletálnom postihu bolesti kĺbov, artritída, myalgie.

Histologicky ide o nekrotizujúcu vaskulitídu postihujúcu malé a stredne veľké artérie a vény, s perivaskulárnymi eozinofilnými infiltrátmi a extra- aj intravaskulárnymi granulómami (Lilly et al. 2001; Vignola et al. 2001).

V patogenéze sa uvažuje hlavne o autoimunitných mechanizmoch; príčina je neznáma, ide však zrejme o multifaktoriálne podmienené ochorenie.

V súčasnosti je incidencia ochorenia vo svetovom meradle 6,8/1 000 000, o niečo častejšie bývajú postihnutí muži (pomer postihnutia mužov a žien je približne 1,3:1). Vekové rozmedzie je široké: 4 až 75 rokov, s vrcholom okolo 50-ky. Mortalita u pacientov s Churg-Straussovej syndrómom sa pohybuje okolo 3,1 %; jej najčastejšou príčinou býva myokarditída, alebo infarkt myokardu spôsobený koronárnou arteritídou (Loughlin et al. 2002; Elliot et al. 1997; Kozak et al. 1995).

Bronchiálna astma spravidla predchádza vznik fázy vaskulitídy o 6 až 7 rokov, kratšie trvanie astmy býva spojené s horšou prognózou ochorenia.

V laboratórnom náleze dominuje zvyčajne anémia, leukocytóza, trombocytóza (tá býva prítomná hlavne vo fáze vaskulitídy) a zvýšená hodnota sedimentácie. V 70 až 80 % nachádzame pozitivitu pANCA (anti-neutrofilných cytoplazmatických protilátok), niekedy sú pozitívne ANA (antinukleárne protilátky) (Lilly et al. 2001). Zvýšené hodnoty transamináz AST, ALT svedčia na postihnutie pečene, prípadne kostrového svalstva. V literatúre sa uvádza aj stanovovanie solubilného trombomodulínu a interleukín-2 receptorov, ktorých pozitívny nález koreluje s aktivitou ochorenia; u nás sa tieto parametre nevyšetrujú (Tervaert et al. 1991).

Zo zobrazovacích metód nemožno obísť RTG pľúc, kde v eozinofilnej či vaskulitickej fáze spravidla nachádzame obojstranné infiltráty (Lilly et al. 2001), na RTG paranazálnych dutín (PND) sa často zobrazujú opacity v tejto oblasti. Veľkým prínosom býva vyšetrenie CT – či už pľúc, alebo PND, v prípade postihu iných orgánov sa samozrejme treba zamerať na postihnutý systém.

V terapii sa ako liek prvej voľby používajú kortikoidy. V stredne ťažkých prípadoch sa môže začať liečba perorálnym podávaním, pri ťažších formách väčšina autorov odporúča na začiatku i. v. aplikáciu (methylprednisolon v dávke 15 mg/kg). Odpoveď na liečbu býva zvyčajne veľmi dobrá, s normalizáciou eozinofilov do 1 až 2 týždňov. Remisia ochorenia sa dosahuje v 81 až 82 %, 26 až 28 % pacientov máva relapsy. V prípade nedostatočného efektu kortikoterapie možno k liečbe pridať cyklofosfamid (Endoxan, Cytoxan, Neosar), azathioprin (Imuran), cyklosporín (Neoral, Sandimmun), použiť však možno aj metotrexát, hydroxychlórochín (Plaquenil) či chlorambucil (Leukeran). V poslednom období sa ako účinné ukázali i blokátory TNF (tumor necrosis factor) – infliximab či etanercept a rekombinantný interferón α 2a a 2b (Lilly et al. 2001;Weller et al. 2001).

Kazuistika:

26-ročný pacient hospitalizovaný v našom ústave v januári 2005. Z rodinnej anamnézy: otec a brat liečený pre arteriálnu hypertenziu, stará mama mala problémy s prieduškami a bola liečená pre chronickú pankreatitídu. Pacient sám liečený pred príchodom k nám 5 až 6 rokov pre bronchiálnu astmu, posledné 3 roky aj alergická rinitída. V januári 2004 polypektómia nosových polypov, vo februári 2004 cholecystektómia pre lithiázu, v decembri 2004 hospitalizovaný na spádovom chirurgickom oddelení pre podozrenie na akútnu pankreatitídu, ktoré sa však nepotvrdilo.

Pri príchode k nám udáva námahové dyspnoe, ranný kašeľ s expektoráciou hlienového spúta bez hemoptýz, občasné piskoty na prsiach, pretrvávajúcu vodnatú sekréciu z nosa a sťažené dýchanie nosom. V peľovej sezóne a pri zmenách počasia problémy s dýchaním či zhoršenie kašľa neudáva. V posledných 4 týždňoch opakovane dyspeptické ťažkosti v zmysle bolestí brucha, pocitu plnosti a nauzey po najedení sa. Chuť do jedla je dobrá, napriek tomu za posledný mesiac schudol asi 15 kg. Občas máva riedku stolicu, močenie bez ťažkostí. Prímes krvi či hlienov v stolici nezaznamenal. Asi 3 týždne pozoruje výsev bolestivých podkožných uzlíkov vo vlasovej časti hlavy. V posledných 2 týždňoch subfebrílie do 37,5 °C. Celkovo sa cíti slabý, unavený, nevýkonný.

Príchodové RTG pľúc bez patologického nálezu, funkčné vyšetrenie pľúc bez známok ventilačnej poruchy, difúzna kapacita pľúc pre CO je v norme, acidobáza i krvné plyny taktiež v norme. Laboratórne výrazne zvýšená FW (67–77 mm/h), leukocytóza $20{,}2\times10^9$/l, extrémna eozinofília ($10\,124\times10^6$/l), zvýšená hladina imunoglobulínov IgG (22,64 g/l), zvýšená hladina CRP (C-reaktívny proteín) (74,7 mg/l) a CIK (cirkulujúce imunokomplexy) (74 arb. j.). Antinukleárny faktor, pANCA a cANCA boli negatívne, hladina IgE v norme. Vyšetrenie krvi prietokovou cytometriou so záverom miernej granulocytózy, výraznej eozinofílie, bez kvantitatívnej poruchy získanej bunkovej imunity. Otorinolaryngologickým vyšetrením zistená chronická atrofická suchá krustózna rinitída. Pre pretrvávajúce dyspeptické ťažkosti realizované gastroskopické vyšetrenie s nálezom bulbitídy a erozívnej antrumgastritídy. Histologicky z mikroexcízie sliznice bulbu duodena zistený minimálny chronický katarálny zápal, bakterioskopicky sa podarilo dokázať baktérie morfologicky kompatibilné s Helicobacter pylori (HP) ++. Následne pacient preliečený štandardnou eradikačnou liečbou amoxicilínom, klarytromycinom a PPI (inhibitory protonovej pumpy). RTG gastroduodena + pasáž bez patológie, ultrasonografia brušných orgánov s nálezom stavu po cholecystektómii, inak v norme.

Vzhľadom na pretrvávajúce parestézie rúk a bolesti hlavy pacient absolvoval neurologické vyšetrenie, pri ktorom bol konštatovaný objektívny neurologický nález v norme, bez známok lateralizácie. Následne doplnené RTG lebky – bez patológie, vyšetrenie očného pozadia – s fyziologickým nálezom, CT mozgu a skeletu lebky opisuje normálny CT nález na mozgu a skelete lebky, ako aj prítomnosť mäkkotkanivových uzlíkov v podkoží nadočnicových oblúkov a na kalve a frontálnu chronickú hyperplastickú sinusitídu vpravo (obr. č. 1 a 2).

Obr. č. 1: CT vyšetrenie – podkožné uzlíky v nadočnicovej a temporoparietálnej oblasti vpravo

Foto z archívu autorů

Obr. č. 2: CT vyšetrenie – detail podkožného uzlíka v temporoparietálnej oblasti vpravo

Foto z archívu autorů

Trojfázová gamagrafia skeletu 99 mTc nachádza veku primeraný gamagrafický obraz, bez jednoznačných patologických lézií v kalve.

U pacienta napriek eradikačnej anti-HP liečbe pretrvávajú výrazné dyspeptické ťažkosti, subfebrílie, cíti sa celkovo zle. Preto 4. 2. 2005 v lokálnej anestéze realizujeme exstirpáciu podkožného tuhého tumorčeka nasadajúceho na periost v temporálnej oblasti vpravo. Histologicky je prítomný obraz granulomatóznej nekrotizujúcej vaskulitídy s eozinofilnou infiltráciou (obr. č. 3 až 5).

11. 2. 2005 započatá liečba systémovými kortikoidmi (Prednison 60 mg/deň, t.j. 1 mg/kg/deň) a cyklofosfamidom (Endoxan 100 mg/deň). Pri uvedenej liečbe dochádza už po dvoch dňoch k výraznému subjektívnemu zlepšeniu, laboratórne zaznamenávame pokles FW (12–27 mm/h); Leu $13{,}8 \times 10^9$/l; CRP 5,0 mg/l; CIK 41 arb. j. Po 14 dňoch liečby pacient v dobrom klinickom stave bez subjektívnych ťažkostí prepustený do ambulantnej starostlivosti s medikáciou: Prednison 50 mg/deň, Endoxan 100 mg/deň s odporučením postupnej redukcie dávky Prednisonu o 10 mg à 1 mesiac, s kontrolou u nás o 3 mesiace.

Pri kontrolnej hospitalizácii v máji 2005 sa pacient subjektívne cíti dobre, dýchacie ani dyspeptické ťažkosti nemá, afebrilný, pribral 11 kg.

Röntgenologicky je pľúcny nález naďalej bez patológie, funkčné vyšetrenie pľúc v norme. Laboratórny nález len s hraničnou hodnotou leukocytov $10{,}2 \times 10^9$/l, inak v norme: FW 3–7 mm/h; CRP 5,0 mg/l; CIK 10 arb. j.; eozinofily 25×10^6/l; imunoglobulíny kvantitatívne v norme. V terapii redukcia dávky Prednisonu na 20 mg/deň a Endoxanu na 50 mg/deň, odporučená kontrola o 6 mesiacov.

V októbri 2005 pacient subjektívne bez ťažkostí, klinicky v dobrom stave, röntgenologicky pľúcny nález bez patológie, funkčné parametre pľúc v norme včítane difúznej kapacity pľúc pre CO, laboratórne až na pretrvávajúcu leukocytózu pri liečbe kortikoidmi

Obr. č. 3: Okraj kompletnej cievnej nekrózy s fibrohistiocytárnym lemom. Ojedinelé eozinofily. (farbenie HE-hematoxylin-eozin)

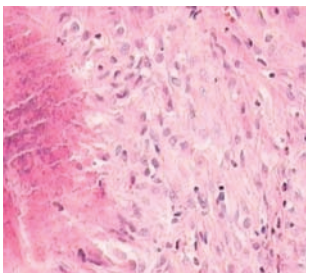

Obr. č. 4: Granulóm s centrálnou nekrózou, s histiocytárnym lemom, v okolí polymorfonukleárne leukocyty a eozinofily. (farbenie HE)

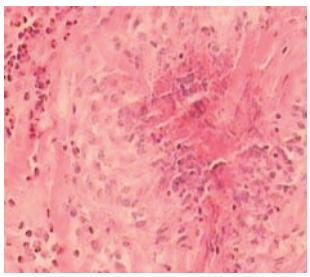

Obr. č. 5: Typická hojná účasť eozinofilných leukocytov, so zmnožením histiocytov. (farbenie Giemsa)

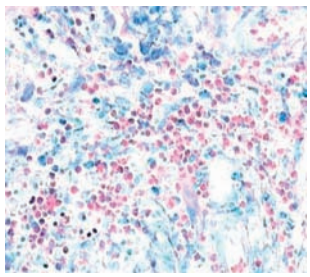

Foto z archívu autorů

($11{,}2\times10^9$/l) ostatné parametre v norme: FW 3–6 mm/h; eozinofily 37×10^6/l; CRP 6,7 mg/l; CIK 8 arb. j.; imunoglobulíny v norme; antinuklerány faktor, pANCA i cANCA sú naďalej negatívne. Liečba bez zmien, kontrola odporučená o 6 mesiacov.

V marci 2006 stav subjektívne i klinicky stabilizovaný, laboratórne: FW 4–11 mm/h; Leu 7×10^9/l; eozinofily mierne zvýšené (306×10^6/l); CRP 6,0 mg/l; CIK 16 arb. j.; IgG 8,83 g/l. Dávka Prednisonu redukovaná na 10 mg/deň, Endoxan ponechaný v nezmenenej dávke 50 mg/deň. Kontrola odporučená opäť o 6 mesiacov.

V septembri 2006 subjektívne bez ťažkostí, RTG pľúc i funkčné pľúcne parametre v norme, laboratórne: FW 3–6 mm/h; Leu 8×10^9/l; eozinofily 406×10^6/l; CRP 6,8 mg/l; CIK 20 arb. j.; IgG 9,0 g/l.; ostatné parametre v norme. Oftalmologické vyšetrenie bez známok očného postihnutia pri základnom ochorení, či prípadných nežiaducich účinkov kortikoterapie. Z liečby sme vysadili po roku a pol Endoxan, ponechávame Prednison 10 mg/deň. Kontrolný pobyt u nás odporučený znovu o 6 mesiacov.

Diskusia:

Nami opísaný prípad mladého muža je prakticky v súlade s literárne udávanými prípadmi Churg-Straussovej syndrómu (Lilly et al. 2002; Loughlin et al. 2002). Prítomný bol začiatok ochorenia charakterizovaný bronchiálnou astmou, ďalej nasledovala fáza eozinofílie a nakoniec sa zjavila aj fáza vaskulitídy, v ktorej sa nám pacienta podarilo diagnostikovať a začať liečiť. Domnievame sa, že vzhľadom na vyššie uvedené ťažkosti pacienta a klinický obraz bolo možné na túto diagnózu pomýšľať aj skôr. Po výskyte podkožných uzlíkov v oblasti hlavy sa nám však na druhej strane naskytla možnosť histologizácie procesu, ktorá v skorších fázach ochorenia nebola možná vzhľadom na absenciu pľúcnych infiltrátov na RTG či CT. Na rozdiel od častého výskytu pozitivity p-ANCA v literatúre (Tervaert et al. 1991), bol tento parameter u nášho pacienta negatívny, podobne aj hladina IgE bola v norme. V súlade s literatúrou (Lilly et al. 2002) sme aj my pozorovali nález rinosinusitídy (ORL vyšetrenie, RTG PND, CT). Zaujímavá je prítomnosť gastroenterologickej symptomatológie, ktorá podľa literárnych zdrojov (Weller et al. 2001; Chumbley et al. 1997) býva pomerne zriedkavá. V tejto fáze sme najprv museli vylúčiť prípadné chronické zápalové črevné postihnutie – spočiatku sme mysleli aj na možnosť Crohnovej choroby či ulceróznej kolitídy. Neurologická symptomatológia – bolesti hlavy a parestézie rúk, nás nútili uvažovať aj o prípadnej malignite eventuálne demyelinizačnom procese. Po nasadení liečby sme zaznamenali od začiatku výborný efekt s ústupom subjektívnych ťažkostí, zlepšením klinického obrazu i laboratórneho nálezu. Pri prípadnom nasadení liečby vo fáze bronchiálnej astmy či eozinofílie môže dôjsť k zmierneniu príznakov, dosiahnutie remisie je však zrejme málo pravdepodobné vzhľadom na väčšinou krátkodobé podávanie kortikoidov. V našom prípade po takmer dvoch rokoch sledovania môžeme konštatovať dosiahnutie remisie ochorenia a jej doterajšie pretrvávanie. Otázna je dĺžka imunosupresívnej liečby. My sme sa po 18 mesiacoch po postupnej redukcii rozhodli ukončiť podávanie azatioprinu (Imuran) a v liečbe ponechávame systémové kortikoidy (Prednison). Keďže pacient ostáva v našom sledovaní, môžeme realizovať prípadné úpravy terapie podľa aktuálneho stavu.

Záver:

Churg-Straussovej syndróm je ochorením zriedkavým, máva však výrazné klinické symptómy a závažne postihuje kvalitu života pacientov. Hoci mortalita nie je vysoká a zdá sa, že pri správne zvolenej imunosupresívnej liečbe majú pacienti pomerne dobrú prognózu, je dôležité pamätať na túto možnosť, pretože len diagnostikované ochorenie možno úspešne liečiť. Chceli by sme zdôrazniť potrebu histologizácie ochorenia, ak je to čo len trochu možné a taktiež je podľa nášho názoru dôležitá dispenzarizácia pacientov s pravidelnými laboratórnymi kontrolami.

Literatúra:

Elliot, M. W., Newman-Taylor, A. J. Pulmonary Eosinophilia, chapter 98 (p.: 1500–1516). In: Kay, A. B. Allergy and allergic Diseases. Oxford: Blackwell Science, 1997.

Chumbley, L. C., Harrison, E. G., DeRemee, R. A. Alergic granulomatosis and angiitis (Churg-Strauss syndrome). Report and analysis of 30 cases. Mayo Clin Proc 52, 8: 477–484, 1997.

Kozak, M., Gill, E. A., Green, L. S. The Churg-Strauss syndrome. A case report with angiographically documented coronary involvement and a review of the literature. Chest 107, 2: 578–580, 1995.

Lilly, C. M., Churg, A., Lazarovich, M. et al. Asthma therapies and Churg-Strauss syndrome. J Allergy Clin Immunol 109, 1: S1–19, 2002.

Loughlin, J. E., Cole, J. A., Rothman, K. J., Johnson, E. S. Prevalence of serious eosinophilia and incidence of Churg-Strauss syndrome in a cohort of asthma patients. Ann Allergy Asthma Immunol 88, 3: 319–325, 2002.

Stuchlík, D., Šich, J., Pock, L. et al. Syndrom Churgův-Straussové. Čes-slov Derm 78, 3: 105–110, 2003.

Tervaert, J. W., Goldschmeding, R., Elema, J. D. et al. Antimyeloperoxidase antibodies in the Churg-Strauss syndrome. Thorax 46, 1: 70–71, 1991.

Vignola, A. M., Chanez, P., Bouquet, J. Management of Sever Asthma (p.:575–596). In: Szefler, S. J., Leung, D. Y. M. Severe Asthma: Pathogenesis and Clinical management (Lung Biology in Health and Disease). Informa Healthcare, 2001.

Weller, P. F., Plaut, M., Taggart, V., Trontell, A. The relationship of asthma therapy and Churg-Strauss syndrome: NIH workshop summary report. J Allergy Clin Immunol 108, 2: 175–183, 2001.

MUDr. Peter Kúkoľ
Ústav tuberkulózy, pľúcnych chorôb a hrudníkovej chirurgie
059 84 Vyšné Hágy
Slovenská republika
E-mail: pekuko@post.sk

Chylotorax – komplikovaný a raritný prejav systémového lupus erythematosus

Dana Kováčová[1], Denisa Kavková[1], Julián Hamžík[2], Ján Plutinský[3], Jozef Rovenský[4]

[1]Ústav tuberkulózy a respiračných chorôb, Poprad-Kvetnica
[2]Klinika chirurgie, Jesseniova LF UK a MFN, Martin
[3]Špecializovaná nemocnica sv. Svorada Zobor, Nitra
[4]Národný ústav reumatických chorôb, Piešťany

Súhrn:

Autori popisujú prípad 26-ročnej ženy, sledovanej a liečenej reumatológom pre kožnú formu systémového lupus erythematosus, u ktorej sa objavil obojstranný fluidotorax. Analyticky vľavo išlo o chylotorax. Recidivujúci a torpídny obojstranný výpotok bol riešený kombinovanou konzervatívnou medikamentóznou, aj chirurgickou liečbou.

Summary:

Chylothorax – a complicated and rare symptom of the systemic lupus erythematosus

Authors present a case of a 26 years old female patient watched and treated by a rheumatologist for a cutaneous form of the systemic lupus erythematosus, who developed a bilateral fluidothorax. Analysis of the left sided affection confirmed chylothorax. Relapsing and torpid bilateral exudate was treated by a combined conservative pharmacological and surgical treatment.

Kováčová, D., Kavková, D., Hamžík, J., Plutinský, J., Rovenský, J. Chylotorax – komplikovaný a raritný prejav systémového lupus erythematosus. Kazuistiky v alergologii, pneumologii a ORL 3, č. 4: 15–18, 2006.

Kľúčové slová:
- **chylotorax**
- **systémový lupus erythematosus**

Key words:
- **chylothorax**
- **systemic lupus erythematosus**

Úvod:

Systémový lupus erythematosus (SLE) patrí medzi systémové choroby spojivového tkaniva, pri ktorom je pomerne časté postihnutie respiračného systému. Je charakterizovaný prítomnosťou autoprotilátok proti rôznym intracelulárnym, orgánovo nešpecifickým antigénom. Primárne sú postihnuté ženy (10:1), hlavne v 2. a 3. dekáde života. Ku stanoveniu diagnózy SLE slúžia kritériá z roku 1982 (Rovenský 1996).

Pľúcne prejavy sa v literatúre udávajú u 50 až 60 % pacientov. Podľa konsenzu autorov (Keane et Lynch 2000) sú pľúcne prejavy SLE uvedené v tabuľke č. 1.

Pleura je u SLE postihnutá častejšie ako u iných systémových chorob. Pleuritída môže byť aj prvou manifestáciou ochorenia. Pleurálne výpotky sa udávajú u 50 až 70 % pacientov so SLE, častejšie sú u starších pacientov a pri lupuse indukovanom liekmi. Sú väčšinou serózneho až sérosanguinolentného vzhľadu. Biochemická analýza výpotku pri SLE je uvedená v tabuľke č. 2.

Tab. č. 1: Pľúcne prejavy SLE

Pleurálne ochorenia – pleuritídy s/bez výpotku
Intersticiálne pľúcne ochorenia **• akútna lupusová pneumonitída** **• chronická intersticiálna pneumonitída/fibróza**
Ochorenia dýchacích ciest
Postihnutie respiračných svalov
Ochorenia pľúcnych ciev
Lupus indukovaný liekmi
Rôzne

Chylotorax je veľmi zriedkavým prejavom SLE. Ide o prítomnosť chýlu v pleurálnom priestore, danou poškodením alebo blokádou ductus thoracicus na rôznej úrovni jeho priebehu, z čoho

Tab. č. 2: Analýza pleurálneho výpotku pri SLE (Walters 1993)

pH	**>7,35**
glukóza	**norma (>4 mmol/l)**
laktátdehydrogenáza (LDH)	**<8,33 μkat/l**
cirkulujúce imunokomplexy (CIK)	**CIK pleura=CIK v sére**
komplement	**↓ C3, C4**
reumatoidný faktor (RF)	**negatívny alebo ↓**
autoprotilátky (ANA)	**↑ titre 1:160 (80% senzitivita)**
LE bunky	**niekedy pozitívne v natívnom výpotku – relatívne špecifické**

rezultuje možnosť ľavo- aj pravostranných chylotoraxov. Príčiny chylotoraxov publikoval Hillerdal (1997). Chylotorax býva obvykle jednostranný a rozsiahly. Býva mliečneho vzhľadu, ale môže byť i hemoragický, zakalený, aj serózny. Analyticky ide o exsudát s predominanciou lymfocytov. Hodnoty glukózy sú podobné ako v sére a pH býva vyššie ako 7,4. Pre chylotorax je typické výrazné zvýšenie koncentrácie triglyceridov (TG>110 mg/dl), ktorá ho odlišuje od pseudochylóznych výpotkov. Chylózne výpotky majú väčšinou pomer cholesterol/triglyceridy (CH/TG) <1. Hodnoty TG vo výpotku medzi 50 až 110 mg/dl vyžadujú vyšetrenie elektroforézy (ELFO) lipoproteínov, ktorým sa na základe zastúpenia množstva chylomikrónov potvrdí alebo vylúči chylotorax (Sahn 1998). Pri prepočte zastúpenia TG vo výpotku sú výsledné hodnoty medzinárodne udávané v mg/dl. Naše hodnoty udávame v mmol/l podľa prepočtu konštantným násobkom 0,0113 (v opačnom prepočte z mmol/l je konštantný násobok 88,5).

Hlavnou komplikácou torpídnych chylotoraxov sú malnutrícia a imunologická kompromitácia pacienta. Liečebný menežment sa odvíja hlavne od vyvolávajúcej príčiny, pri diagnostike ktorej pomáhajú komplexné neinvazívne vyšetrenia, ako napríklad CT, lymfografia, ultrasonografia, ale aj invazívna chirurgická videoasistovaná torakoskopia (VATS). V liečbe sa využíva konzervatívne riešenie v podobe opakovaných torakocentéz, kontinuálnych drenáží, ďalej diétne režimy, pleurodéza, a tiež chirurgické metódy, ako sú pleurektómie, ligácie ductus thoracicus, prípadne pleuroperitoneálne pumpy.

Kazuistika:

26-ročná pacientka, magistra farmácie, bola k nám prijatá v januári 2005 pre obojstranný pleurálny výpotok (obr. č. 1). Od roku 1997 sledovaná a liečená perorálnymi kortikoidmi a antimalarikami pre kožnú formu SLE.

Klinicky bola pacientka pri príchode dýchavičná, s produktívnym kašľom a intermitentnými subfebríliami. V laboratórnom screeningu FW 59; výsledky autoprotilátok (ANA): anti-Sm/nRNP negatívne; anti-Sm ++; anti-SS-A negatívne; anti-Ro 52 ++; anti-SS-B negatívne; anti-Scl-70 negatívne; anti-históny slabo pozitívne; protilátky proti Chlamydia pneumoniae IgA a IgG pozitívne; IgM slabo pozitívne. Analýza opakovaných punkcií sprava svedčila pre serózny 98% lymfocytárny exsudát, s pozitivitou ANA (anti-dsDNA), s nízkymi hodnotami C3, C4 a laktátdehydrogenázy (LDH) a s normohodnotami glukózy, čo korelovalo s diagnózou

Obr. č. 1: RTG vyšetrenie 27. 1. 2005

Foto z archívu autorů

Obr. č. 2: RTG vyšetrenie 7. 2. 2005

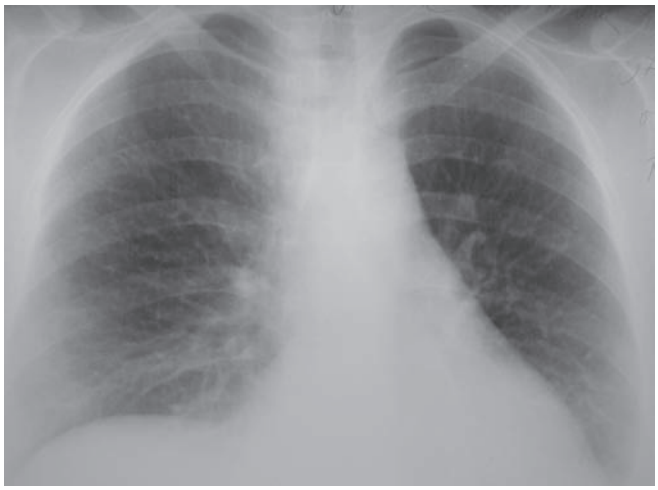

Foto z archívu autorů

SLE. Zľava mal však výpotok opakovane charakter chylotoraxu s vysokou hodnotou triglyceridov a v povrchovej vrstve s množstvom chylomikrónov. Analýza výpotkov je zhrnutá v tabuľke č. 3.

V rámci diferenciálnej diagnostiky sme uvažovali aj o lymfóme, ktorý však CT vyšetrenie, aj negativita beta-2-mikroglobu-

Tab. č. 3: Analýza výpotkov u našej pacientky

VPRAVO	VĽAVO
vzhľad: serózny, slamovožltý	vzhľad: zakalený, mliečny
98% lymfocytárny exsudát	chylotorax
↑ANA: + anti-dsDNA	TG: 2,08..4,45 mmol/l, chylomikróny
glukóza: norma	glukóza: norma
LDH: 2,3 μkat/l	LDH: 2,4 μkat/l
pH: 7,57	pH: 7,38
↓ C3, C4	

Obr. č. 3: RTG vyšetrenie 14. 2. 2005

Foto z archívu autorů

Obr. č. 4: RTG vyšetrenie 23. 2. 2005

Foto z archívu autorů

Obr. č. 5: RTG vyšetrenie 6. 5. 2005

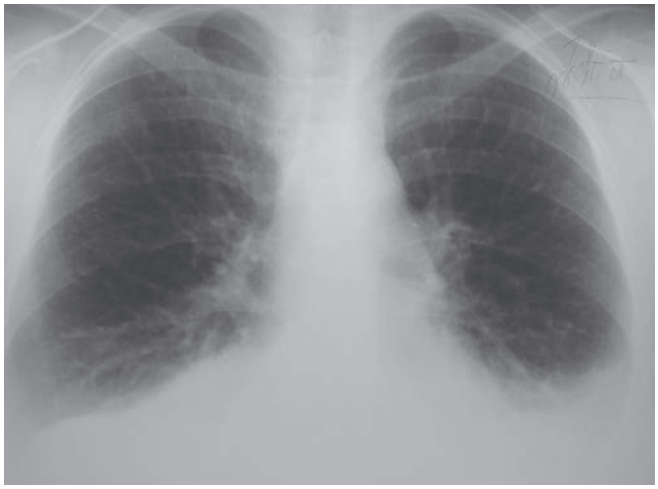

Foto z archívu autorů

Obr. č. 6: RTG vyšetrenie 12. 7. 2005

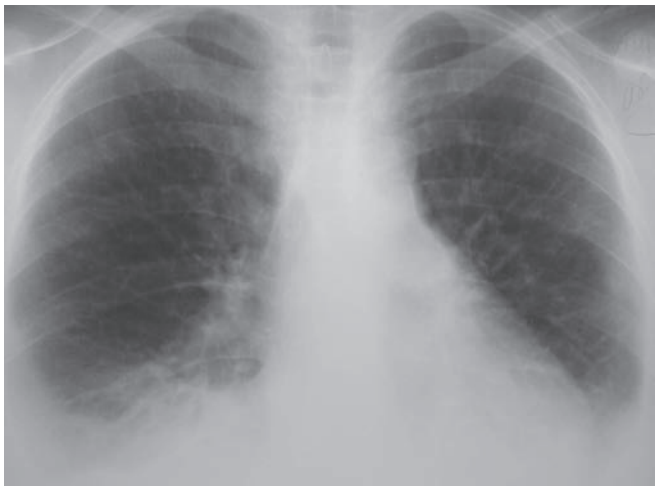

Foto z archívu autorů

línu vylúčili. V úvode hospitalizácie sme pacientke zvýšili dávku kortikoidu (Prednison) na 40 mg. Po prechodnej obojstrannej röntgenologickej regresii (obr. č. 2), aj napriek opakovaným obojstranným torakocentézam a liečbe systémovými kortikosteroidmi, dochádza však opäť k obojstrannej progresii (obr. č. 3). Zvýšili sme preto dávku Prednisonu na 60 mg a do liečby sme pridali imunosupresívum azathioprin. Pre ďalšiu, prevažne ľavostrannú recidívu výpotku (obr. č. 4) pacientka následne absolvovala pulznú kortikoterapiu Solumedrolom a na základe pozitivity chlamýdiových protilátok sme ju preliečili aj makrolidovými antibiotikami

(ATB). Opäť však došlo k obojstrannej progresii výpotku, kedy sme pre bakteriologický dôkaz čistej kultúry Nocardia asteroides vo výpotku pridali ďalšie ATB podľa citlivosti (Suprax a Medofloxine), s ponechaním dlhodobej ATB liečby Biseptolom. Pacientka tiež absolvovala reštrikčnú beztukovú parenterálnu diétoterapiu. Napriek komplexnej konzervatívnej liečbe sme konštatovali dopĺňanie sa výpotku, najmä vľavo, a preto sme pacientku preložili na chirurgickú kliniku, oddelenie hrudnej chirurgie JLF UK a MNF v Martine (obr. č. 5). Tam bola v máji 2005 vykonaná VATS vľavo s drenážou chylózneho výpotku a následnou pleurodézou talkom a súčasne VATS vpravo s revíziou mediastína, abráziou pleury a ligáciou ductus thoracicus.

V júni 2005 bola pacientka hospitalizovaná v NÚRCH v Piešťanoch, kde bola liečba azathioprinom vymenená za cyklosporín. V júli 2005 bola u nás v ÚTARCH Kvetnica na ambulantnej kontrole, kedy sme opäť konštatovali progresiu pravostranného výpotku. Pacientka bola po konzultácii odoslaná do NÚRCH Piešťany (obr. č. 6). Tam bol znova robený kompletný sérologický rozbor a rozbor punktátu sprava, v ktorom boli slabo pozitívne LE bunky a pozitívne ANA. Za účelom vylúčenia amyloidózy realizovali aj biopsiu rektálnej sliznice, avšak s negatívnym výsledkom. V auguste 2005 pacientka absolvovala na oddelení nukleárnej medicíny lymfoscintigrafiu dolných končatín, panvy, brucha a hrudníka – výsledky boli v norme.

Od 30. 9. do 4. 11. 2005 bola hospitalizovaná v Nemocnici sv. Svorada Zobor v Nitre, kde pre progresiu pravostranného výpotku bola robená drenáž a pleurodéza talkom.

Diskusia:

Cieľom práce bolo prezentovať extrémne komplikovaný, recidivujúci obojstranný fluidotorax pri systémovom lupus erythematosus u mladej ženy. Pravostranný výpotok spĺňal kritériá výpotku pri SLE. Opakovane sme evakuovali serózny, slamovožltý exsudát, s pozitivitou autoprotilátok špecifických pre lupus antidsDNA, s normohodnotami pH (>7,35), glukózy (>4 mmol/l), LDH (<8,33 μkat/l) a so zníženými hodnotami C3, C4 komplementu.

Okrem toho sme chceli v kazuistike vyzdvihnúť najmä raritný výskyt chylotoraxu vľavo pri SLE. V literatúre sme našli len 2 kazuistiky pacientov s chylotoraxom pri SLE (Lee et al. 2002) a ojedinelú zmienku v odbornej pneumologickej publikácii (Sahn 1998). Uvedené kazuistiky popisovali 2 pacientov so SLE a súčasným výskytom chylotoraxu, chylózneho ascitu a enteropatiou. U prvého pacienta zlyhala iniciálna liečba vysokými dávkami kortikoidov, ale úspešná bola následná liečba cyklofosfamidom v troch mesačných cykloch. U druhého pacienta bola zaznamenaná terapeutická odpoveď na úvodné vysoké dávky kortikoidov, avšak liečba bola ovplyvnená infekčnými komplikáciami.

U našej pacientky sme v úvode hospitalizácie vychádzali z anamnézy preexistujúcej diagnózy SLE, a preto sme iniciálne zvyšovali dávky kortikoidov. Podľa literatúry (Sahn 1998) u aktívnej lupusovej pleuritídy býva dramatická odpoveď na uvedenú liečbu. U našej pacientky sme zaznamenali len parciálnu, krátkodobú, obojstrannú regresiu výpotku, avšak s následným opakovaným dopĺňaním sa výpotku obojstranne, výraznejšie vľavo, ktorého analýza svedčila pre spomínaný chylotorax pri SLE. Realizovanými vyšetreniami sme vylúčili iné možné príčiny chylotoraxu. V literatúre (Sahn 1998) sa udáva, že približne 30 % chylotoraxov je výsledkom traumy a 70 % chylotoraxov je netraumatických – z nich v 50 % sú príčinou malígne lymfómy. Idiopatické chylotoraxy bývajú asi v 15 %. Analýza výpotku zľava, výrazne mliečneho vzhľadu u našej pacientky potvrdila opakovane vysoký obsah triglyceridov a množstvo chylomikrónov, čo koreluje s diagnózou chylotoraxu a odlišuje ho od pseudochylotoraxu. Aj napriek komplexným konzervatívnym liečebným modalitám, a to opakovaným torakocentézam, zvýšení kortikosteroidov, pridaní imunosupresív, ATB liečbe a diétoterapii sme konštatovali progresiu ochorenia. Pacientka sa preto podrobila chirurgickému riešeniu, a to postupne obojstrannej pleurodéze talkom a ligácii ductus thoracicus. Riešenie ochorenia teda vyžadovalo multidisciplinárny prístup na viacerých pracoviskách.

U pacientky, podľa posledných správ, pretrváva námahová dýchavica so znížením námahovej tolerancie. Výsledný stav po absolvovaní približne jednoročnej liečby jej však až doposiaľ umožňoval plnohodnotné pracovné zaradenie a vykonávanie povolania magister farmácie.

Záver:

Touto kazuistikou sme chceli upozorniť a poukázať na možnosť raritného výskytu chylotoraxu pri systémovom lupus erythematosus.

Literatúra:

Hillerdal, G. Chylothorax and pseudochylothorax. Eur Respir J 10, 5: 1157–1162, 1997

Keane, M. P., Lynch, J. P. Pleuropulmonary manifestation of systemic lupus erythematosus. Thorax 55, 2: 159–166, 2000.

Lee, C. K., Han, J. M., Lee, K. N. et al. Concurrent occurrence of chylothorax, chylous ascites, and protein-losing enteropathy in systemic lupus erythematosus. J Rheumatol 29, 6: 1330–1333, 2002.

Prakash, U. B. Rheumatologic diseases. In: Baum, G. L., Crapo, J. D., Bartolome, R. C. et al. (Eds.) Textbook of pulmonary diseases. 6th ed. Philadelphia: Lippincott-Raven, 1998; 1023–1042.

Rovenský, J. Reumatológia v teórii a praxi IV. Martin: Osveta, 1996.

Sahn, S. A. Diseases of the pleura and pleural space. In: Baum, G. L., Crapo, J. D., Bartolome, R. C. et al. (Eds.) Textbook of pulmonary diseases. 6th ed. Philadelphia: Lippincott-Raven, 1998; 1483–1497.

Walters, E. H. Investigation of lung disease in rheumatic disorders. Bailieres Clin Rheumatol 7, 1: 183–207, 1993.

MUDr. Dana Kováčová
Ústav tuberkulózy a respiračných chorôb
058 87 Poprad-Kvetnica
Slovenská republika
E-mail: kovacova@kvetnica.sk

Vzácná komplikace Bochdalekovy hernie v pozdním věku

Jakub Štefka, Pavel Horažďovský, Alice Vernerová, Vladislav Hytych
Chirurgická klinika 1. LF UK a FTNsP, Praha

Souhrn:

Autoři sdělení popisují manifestaci hiátové Bochdalekovy hernie v dospělosti pod obrazem ileozní náhlé příhody břišní.

Summary:

A rare complication of Bochdalek's hernia in a patient of an advanced age

Authors present a manifestation of hiatal Bochdalek's hernia in adulthood as acute abdomen – ileus.

Štefka, J., Horažďovský, P., Vernerová, A., Hytych, V. Vzácná komplikace Bochdalekovy hernie v pozdním věku. Kazuistiky v alergologii, pneumologii a ORL 3, č. 4: 19–21, 2006.

Klíčová slova:
- **diafragmatická hernie**
- **brániční hernie**
- **Bochdalek**

Key words:
- **diaphragmatic hernia**
- **Bochdalek**

Úvod:

Bochdalekova posterolaterální kýla je vrozená brániční kýla, která byla poprvé popsaná V. A. Bochdalekem v roce 1848. Manifestuje se brzy po narození nebo zůstává asymptomatická. V literatuře bylo popsáno méně než 200 případů manifestace v dospělosti, které byly řešeny chirurgickou intervencí.

Anatomie a embryologie:

Bránice odděluje hrudní a břišní dutinu. Skládá ze dvou částí: ze šlašitého centrum tendineum a svalové části, která se do něj upíná. Vzniká v časném embryonálním stadiu, během 3–5 týdne intrauterinního života, kdy se coelomová dutina rozdělí mezodermální přepážkou nazývanou septum transverzum. Septum roste dorsálně a spojuje se se zadním mesenteriem. Tento proces je následován vrůstáním svalů z okolní stěny, které vytvářejí posterolaterální část. Embryologicky se bránice skládá ze 3 částí – z přední části (septum transversum), z dorsolaterální části (membrana pleuroperitonealis) a dorsální části (mesenterium dorsale). Poruchami ve vývoji bránice vznikají vrozené vady bránice, které jsou způsobené neúplným spojením jednotlivých částí. Po ukončení prenatálního vývoje se svalová část bránice skládá ze tří vzájemně oddělených částí – pars sternalis (svaly odstupující ze zadní plochy sterna), pars costalis (svaly odstupující z vnitřní plochy žeber) a pars lumbalis (svaly odstupující z přední plochy páteře a 12. žebra). Mezi jednotlivými svalovými skupinami se nacházejí preformované štěrbiny a otvory – trigonum sternocostale a lumbocostale, hiatus oesophagei, hiatus v. cavae sup. et hiatus aortae.

Vrozené brániční kýly:

Při vzniku brániční kýly dochází k přemístění jednoho či více orgánů z břišní dutiny do hrudníku.

V 8 týdnu intrauterinního života dochází k úplnému oddělení pleurální a peritoneální dutiny a k vytvoření bránice. Při neúplném spojení jednotlivých částí bránice vznikají kongenitální brániční kýly. Až ve 40 % jsou spojené s jinými vrozenými vývojovými vadami (plicní hypoplázií, střevní malrotací, abnormalitami CNS a kardiovaskulárního systému) a dále mohou být součástí celé řady syndromů (sy Fransův, sy Cornelia de Lange, sy Ehlers-Danlosův). Mezi kongenitální diafragmatické kýly řadíme Bochdalekovu posterolaterální kýlu, Morgagniovu retrosternální kýlu, kýlu v hiatus oesophagei a kýlu při defektu septum transversum (Černý et al. 1996).

Bochdalekova kýla byla prvně popsána českým anatomem V. A. Bochdalekem v roce 1848. Incidence vrozených bráničních kýl se dle jednotlivých literárních zdrojů pohybuje mezi 17–57 případy na 100 000 narození. Tvoří 60–95 % všech kongenitálních hernií a vyskytuje se častěji na levé straně v poměru 4:1. Jejím obsahem bývá nejčastěji omentum, střevo, slezina, levý jaterní lalok, žaludek, ledvina, pankreas. Je často spojena s plicní hypoplázií, proto se manifestuje nejčastěji ihned po narození respirační insuficiencí. Pokud se nediagnostikuje, může být kýla celoživotně asymptomatická. V pozdějším věku bývá klinická symptomatologie různorodá od respiračních příznaků přes dyspeptické obtíže až po akutní inkarceraci orgánů dutiny břišní v preformovaném defektu bránice (Bujanda et al. 2001; Eren et al. 2005; Chai et al. 2005).

Kazuistika:

Autoři předkládají kazuistiku 82letého muže, polymorbidního pacienta s ICHS, chronickou fibrilací síní a po operaci pro karcinom prostaty.

Pacient byl přijat na Chirurgickou kliniku 1. LF UK a FTNsP v Praze v akutním stavu, pro náhle vzniklé bolesti břicha, pocit nadmutí, opakované zvracení a poruchu pasáže se zástavou odchodu větrů a stolice.

Při přijetí byl pacient bledý, opocený, subfebrilní, normotonický, kardiopulmonálně kompenzován, TK 120/70 mmHg, P 96/min, fyzikální nález na břiše vykazoval difúzně bolestivý pohmat s naznačeným peritoneálním drážděním v pravé polovině břicha.

Následně provedený nativní snímek břicha a subfrenií vstoje ukázal nález ileózního stavu na tlustém střevě vpravo s distenzí céka, colon ascendens a hepatální flexury.

Pacient byl přijat na jednotku intenzivní péče, kde byl po zavedení centrálního žilního katétru proveden kontrolní RTG snímek hrudníku. Popis tohoto snímku rentgenologem: nález bez ložiskových a infiltrativních změn, bez známek pneumothoraxu, správná poloha katétru a vpravo nad bránicí nejasné projasnění s pruhy supradiafragmaticky.

Současně byly provedeny základní laboratorní odběry, zaveden močový katétr a pacient byl pro těžký celkový stav se známkami peritoneálního dráždění indikován k urgentní operační revizi.

Operace byla provedena z horní střední laparotomie. Po otevření peritoneální dutiny byl nalezen serosanguinolentní výpotek, cékum a colon ascendens byly výrazně distendovány (až na 18 cm) s distenčními rupturami, kolon ascendens vedl nad přední a horní plochou pravého laloku jaterního při atypickém závěsu a ptóze jater, hepatální flexura mizela v posterolaterálním defektu pravé poloviny bránice o průměru cca 5 cm (trigonum lumbocostale Bochdaleki), branka kýly tuhá, neprostupná. Po protětí branky a části bránice byla provedena deliberace hepatální flexury z hrudníku. Jaterní ohbí vykazovalo známky infarzace a porušené vitality, i zde byla nalezena extrémní dilatace a distenční ruptury.

Byla provedena pravostranná hemikolektomie s ileotransversoanastomózou end to end, vyšitou ručně. Po uvolnění pravého laloku jaterního byl proveden výplach pravého hemithoraxu, zavedena hrudní drenáž dle Bülaua a defekt v bránici uzavřen pokračujícím stehem Vicryl 0.0.

Pooperačně byl pacient přeložen na Anesteziologicko-resuscitační kliniku 1. LF UK a FTNsP, ventilován, na UPV, s nutností katecholaminové podpory oběhu, v počínající renální insuficienci a se známkami septického stavu v důsledku těžkého celkového stavu.

V dalším průběhu se stav komplikoval podezřením na probíhající bronchopneumonii vpravo dle RTG snímku plic vleže. Pacientovi byla nasazena antibiotika, během této terapie došlo k postupné regresi zánětlivých parametrů, konsolidaci laboratorních parametrů s možností extubace v šestém pooperačním dni. V dalším pooperačním průběhu se objevil neklid, porucha hojení rány a částečná dehiscence laparotomie. Po stabilizaci byl pacient 10. pooperační den přeložen zpět na Chirurgickou kliniku, kde byla 13. pooperační den provedena resutura dehiscentní laparotomie. Rána se následně zhojila pevně. Pacient byl bez dalších komplikací propuštěn v pořádku, zhojen, do domácího ošetřování 24. resp. 11. pooperační den.

Závěr:

Velmi vzácné kongenitální diafragmatické hernie mohou být nejen úskalím diagnostickým, ale i léčebným. V diagnostice náhlých příhod břišních je důležité vnímat pacienta jako celek a zaměřit se na celkové symptomy, tak jako u uvedeného pacienta, kdy zdravotní problém přesahoval anatomické hranice dutiny břišní. Proto závěrem autoři zdůrazňují nutnost pomýšlet v diferenciální diagnostice náhlých příhod břišních na možnost vzácné manifestace Bochdalekovy hernie v pozdním věku pod obrazem ileózního stavu, která vedla k těžkému celkovému stavu pacienta s projevy sepse a kardiopulmonálním selháváním.

Obr. č. 1: RTG hrudníku při přijetí

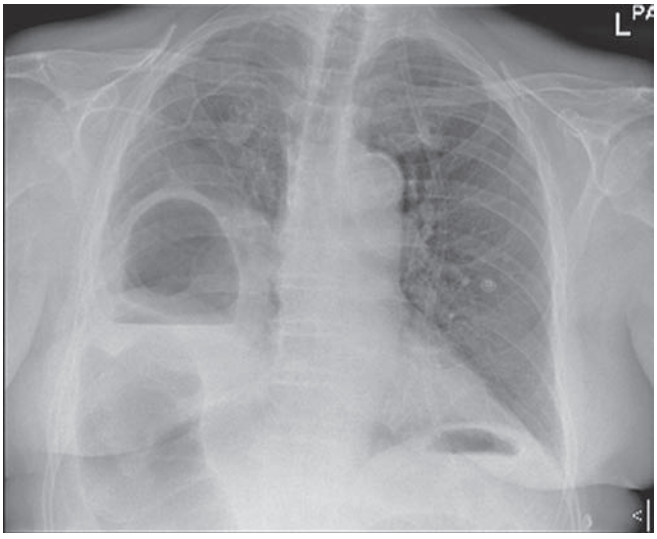

Foto z archivu autorů

Obr. č. 2: Nativní snímek břicha při přijetí

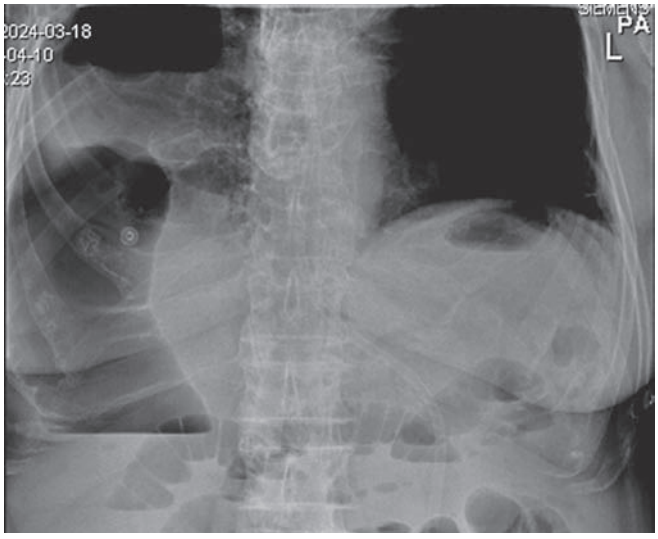

Foto z archivu autorů

Literatura:

Bujanda, L., Larrucea, I., Ramos, F. et al. Bochdalek's hernia in adults. Journal of Clinical gastroenterology 32, 2: 155–157, 2001.
Černý, J., Haruštiak, S. Bránica. In: Špeciálna chirurgia I. Chirurgia trávicej rúry. 2. vyd. Martin: Osveta, 1996.
Eren, S., Ciris, F. Diaphragmatic hernia: diagnostic approaches with review of the literature. European Journal of Radiology 54, 3: 448–459, 2005.
Chai, Y., Zhang, G., Shen, G. Adult Bochdalek hernia complicated with a perforated colon. The Journal of Thoracic and Cardiovascular 130, 6: 1729–1730, 2005.

as. MUDr. Jakub Štefka
Chirurgická klinika
1. LF UK a FTNsP
Vídeňská 800
140 00 Praha 4

pozvánka

S Evropou proti alergii

Sdružení praktických lékařů ČR a Sdružení praktických lékařů pro děti a dorost ČR připravilo pro příští rok cyklus seminářů pod názvem S Evropou proti alergii. Spolupořadatelem cyklu je firma UCB s. r. o. Podpora postgraduálního vzdělávání v oboru alergologie je dlouhodobě pravidelnou součástí jejích aktivit.

Semináře se budou konat v průběhu února, března a dubna 2007 postupně ve všech krajských městech (termíny jsou uvedeny v tabulce). Témata jednotlivých přednášek byla zvolena tak, aby postihovala problematiku, s níž se praktičtí lékaři setkávají ve své praxi:

- Méně časté formy alergie v ordinaci praktického lékaře.
- Etiopatogeneze, diagnostika a možnosti léčby kožních alergických onemocnění.
- Alergie v moderním světě, aneb jsou dnešní alergie jiné?

21. února	České Budějovice
7. března	Pardubice
8. března	Olomouc
14. března	Praha
15. března	Plzeň
21. března	Liberec
22. března	Ostrava
29. března	Jihlava
5. dubna	Zlín
11. dubna	Ústí nad Labem
12. dubna	Pardubice
18. dubna	Brno
19. dubna	Karlovy Vary
24. dubna	Hradec Králové



Pomocník alergologa a klinického imunologa

GEUM

- 1 x ročně
- pro lékaře pečující o alergiky, astmatiky a nemocné s ostatními imunopatologickými stavy (bez ohledu na specializaci)
- zdarma na základě jednoduché registrace

Distribuce pouze v ČR!

Co je to Erdheim-Chesterova nemoc?

Martina Vašáková

Erdheim-Chesterova nemoc je vzácné multisystémové onemocnění charakterizované infiltrací tkání pěnitými histiocyty. Ve srovnání s Langerhansovou granulomatózou je negativní barvení histologických preparátů na S 100 protein a CD1a antigen a scházejí Birbeckova granula při pozorování v elektronovém mikroskopu.

Onemocnění může postihovat kosti, centrální nervový systém, orbitu, spojivku, retroperitoneální prostor, ledviny, játra, slezinu, perikard, pleuru, štítnou žlázu, kůži, dáseň a plíce. Plicní postižení je poměrně vzácné a bylo popsáno u cca 20 % případů. Klinicky se nemoc projevuje přítomností diabetes insipidus, kostní bolestí, únavou, váhovým úbytkem, exoftalmem, syndromem cerebelární dysfunkce a „xantomy", hlavně na očních víčkách. Onemocnění má horší prognózu než granulomatóza z Langerhansových buněk.

Ve světě byla popsána necelá stovka případů. Já sama jsem se setkala pouze s jedním případem u pacienta, který měl kostní a plicní postižení a klinické projevy febrilií, únavy a diabetes insipidus. V radiologickém plicním nálezu dominovala hrubší retikulace s ojedinělými noduly na zadopředním skiagramu hrudníku. Dle HRCT hrudníku byly v převaze infiltrativní změny s rozšířením interlobulárních sept s malými noduly nepravidelného tvaru a se zvětšenými centrilobulárními strukturami. V bronchoalveolární laváži měl náš pacient pouze lehkou lymfocytózu, ve funkčních testech lehkou restriktivní ventilační poruchu s mírně sníženou difuzí. V porovnání s jinými nemocemi postihujícími plicní intersticium u tohoto pacienta nedocházelo k desaturaci při zátěži.

Při radioizotopovém vyšetření skeletu bylo u nemocného patrné typické rozložení kostních lézí v lebce, žebrech, hrudních obratlích a hlavně symetricky v dlouhých kostech – trochanterech a distálních částech femuru, v proximálních a distálních částech předloketních kostí a proximálních a distálních částech tibií. Daný obraz je natolik specifický pro tuto nemoc, že znamená téměř jistou diagnózu – ovšem vzhledem k tomu, že kostní léze mohou budit též podezření na metastázy, je prakticky vždy nutné histologické ověření.

Obr. č. 3: Typický obraz radioizotopového vyšetření skeletu u pacienta s Erdheim-Chesterovou nemocí

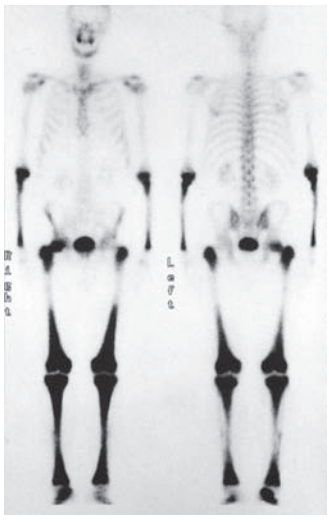

Foto z archivu autorky

Myslet na Erdheim-Chesterovu nemoc musíme v případech netypického obrazu Langerhansovy granulomatózy nebo nejasného onemocnění při podezření na generalizaci nádoru, avšak s netypicky symetrickým rozložením „metastáz" v dlouhých kostech.

Obr. č. 1: Zadopřední skiagram hrudníku u pacienta s Erdheim-Chesterovou nemocí

Foto z archivu autorky

Obr. č. 2: HRCT hrudníku u pacienta s Erdheim-Chesterovou nemocí

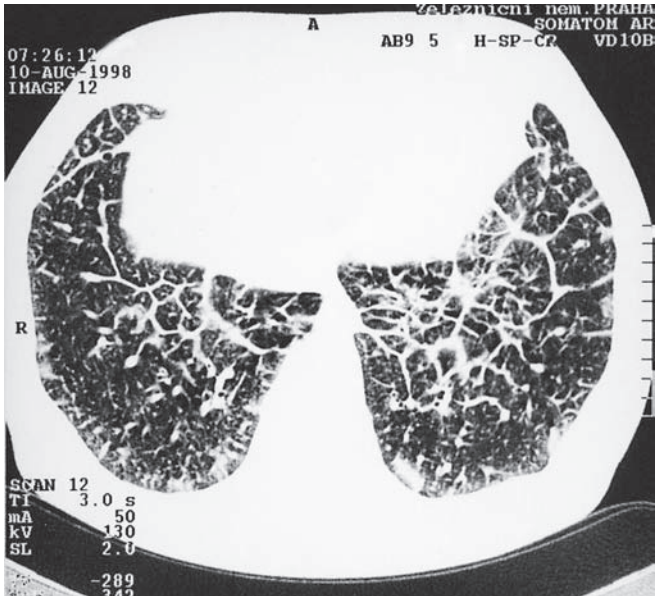

Foto z archivu autorky

Literatura:

Vašáková, M., Fiala, P., Kinkor, Z. Erdheim-Chester disease. A case report. Monaldi Arch Chest Dis 56, 2: 115–117, 2001.

POMOCNÍK

informační publikace



Pomocník alergologa a klinického imunologa

- vychází 1 x ročně
- pro lékaře pečující o alergiky, astmatiky a nemocné s ostatními imunopatologickými stavy (bez ohledu na specializaci) zdarma na základě jednoduché registrace
- zahrnuje:
  - instituce, úřady, spolky
  - léky a technika oboru
  - informační zdroje (citace, akce, internet, knihy...)

GEUM

REGISTRACE K ODBĚRU:

Distribuce pouze v ČR!

e-mailem: geum@geum.org

písemně: Nakladatelství GEUM, P. O. Box 436, 111 21 Praha 1

VYUŽIJTE INTERNETOVÝ ON-LINE FORMULÁŘ:

www.geum.org/pd_objed.htm

Zajímavé bronchologické (a morfologické) nálezy

Pavel Bartoň[1], Martin Drajna[1], Mamadou Dia[1], Zoltán Kerekes[2], Vladimír Hanák[3]

[1]OLÚ Jevíčko
[2]Patologie, s. r. o., Litomyšl
[3]Plicní oddělení Nemocnice Třebíč

Bartoň, P., Drajna, M., Dia, M., Kerekes, Z., Hanák, V. Zajímavé bronchologické (a morfologické) nálezy. 6. díl – Neobvyklý endobronchiální nález při asthma bronchiale. Kazuistiky v alergologii, pneumologii a ORL 3, č. 4: 24–29, 2006.

6. díl – Neobvyklý endobronchiální nález při asthma bronchiale

Klíčová slova:
- **asthma bronchiale**
- **prevalence**
- **GINA**
- **flexibilní bronchoskopie (FOB)**

Key words:
- **bronchial asthma**
- **prevalence**
- **GINA**
- **flexible bronchoscopy (FOB)**

Asthma bronchiale (AB) je chronické zánětlivé onemocnění dýchacích cest charakterizované účastí Th2 buněk, eozinofilů a žírných buněk na zánětu, provázené rozvojem obstrukce dýchacích cest, která je v různé míře reverzibilní.

Počet astmatiků je odhadován celosvětově na 150 až 300 milionů, s tendencí k vzestupu. Prevalence v Evropě se podle různých studií pohybuje od 2,4 %, resp. 2,7 % (Belgie, Německo) do 12 % (Velká Británie). V České republice je udávána prevalence 8 %, což představuje asi 800 000 postižených osob.

Diagnostika musí být včasná a rychlá, zaměřená na reverzibilitu obstrukce dýchacích cest. Je třeba určit stupeň postižení jako předpoklad správné a účelné léčby. V terapii se uplatňuje podle rozsahu postižení a míry subjektivních těžkostí farmakoterapie, rehabilitační léčba a psychoterapie. Léčbou je možné docílit dobré kontroly astmatu s minimalizací subjektivních potíží pacienta.

Bronchoskopický nález při AB zpravidla ukazuje při akutní exacerbaci zarudnutí zvýšeně fragilní sliznice, její výraznější zřasení a zvýšenou sekreci sklovitého, většinou hustého sekretu (obr. 1). Při chronických změnách bývá sliznice výrazně prosáklá, zarudlá, s rozšířenými vývody hlenových žlázek, sekret může v průduškách menšího průsvitu vytvářet hlenové zátky (obr. 2).

Obr. 1: Bronchoskopický nález při AB – akutní exacerbace

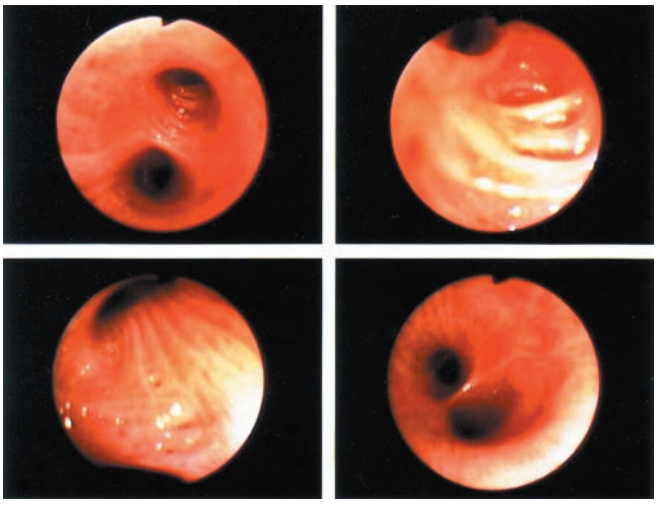

Obr. 2: Bronchoskopický nález při AB – chronické změny

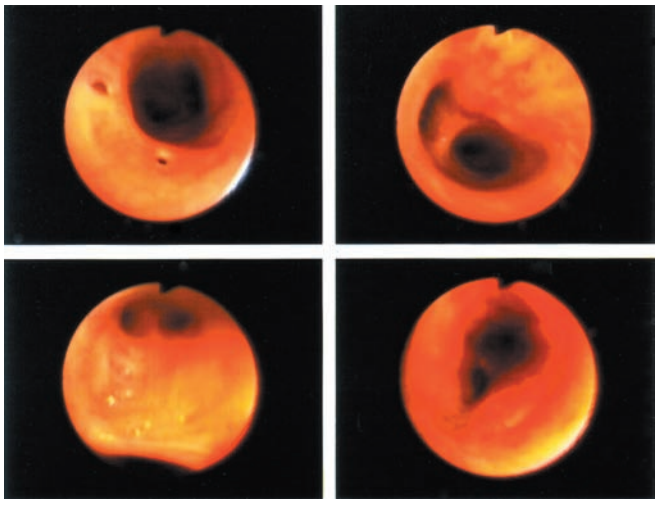

Foto z archivu autorů

Popis případu:

Uvádíme případ 36letého muže. Profesí stolař, v posledních čtyřech letech se zabýval převážně frézováním dřeva. Odsávání prachu bylo obvykle zapnuto, respirátor však nepoužíval. Nekuřák. V anamnéze alergie na chlad a peří. Od roku 2004 v dispenzární péči ambulancí KIA a TRN, medikace: budesonid+formoterol (Symbicort), desloratadin (Aerius), mometason (Nasonex) pro diagnózu asthma bronchiale s chronickou rýmou a kašlem.

Od ledna 2006 opakovaně léčen na oddělení TRN Nemocnice v Třebíči pro recidivu pleuropneumonie bazálně vlevo, s febrilními stavy a expektorací žlutého sputa.

8. března 2006 byl pacient pro bronchoskopicky zjištěnou obturaci levého dolního lobárního bronchu přeložen do OLÚ Jevíčko s diagnózou neverifikovaného tumoru levé plíce obturujícího dolní lobární bronchus – k verifikaci nálezu a případné endobronchiální laserové terapii.

CT vyšetření prokázalo tumorózní infiltraci zasahující od levého hlavního bronchu k dorzální části levé bránice (16×8×11 cm), denzita nativně 26–87 H, postkontrastně až 144 H.

Bronchoskopické vyšetření potvrdilo úplnou obturaci levého dolního lobárního bronchu špinavě šedobílými masami vzhledově velmi suspektními z neoplastické etiologie, místy s rezavým nádechem, vzhledu rybího masa. Endoskopický nález připomínal obraz endobronchiálního sarkomu.

Hmoty obturující celý bronchiální systém dolního plicního laloku vlevo byly v průběhu dvou pobytů pacienta v OLÚ Jevíčko (8. až 10. března a 16. až 23. března 2006) během pěti bronchologických výkonů flexibilním bronchoskopem Olympus BF 1T 40 odstraněny mechanickou desobliterací (bioptické kleště, laváže, odsávání).

Bronchologický výkon 9. 3. 2006 – OLÚ Jevíčko (obr. 3–6)

Obr. 3: Obturace dolního lobárního bronchu vlevo, po zmenšení objemu obturujících hmot je patrný B^6 sin. **(obr. 3/d)**.

Obr. 4: Postup do periferie, kde jsou patrny odstupy segmentálních bronchů.

Obr. 4/c a 5/c: Pro minimální absorpci laserového paprsku bílými hmotami jsme upustili od použití terapie laserem.

Obr. 6: Uvolnění odstupů bazálních segmentálních průdušek B^{10} **(obr. 6/a, b)** a B^8 **(obr. 6/b, d)**; B^9 je bílými hmotami zcela vyplněn **(obr. 6/a, c, d)**.

Obr. 3

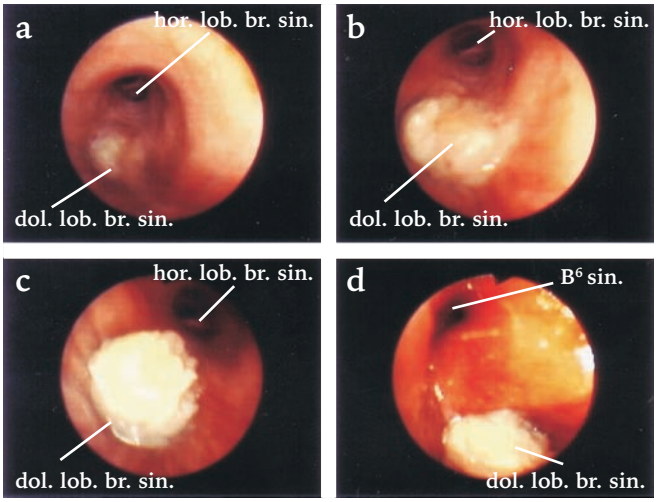

Obr. 4

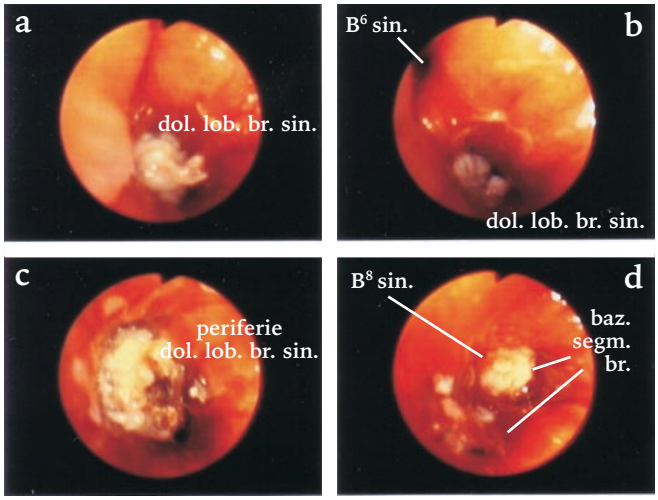

Obr. 5

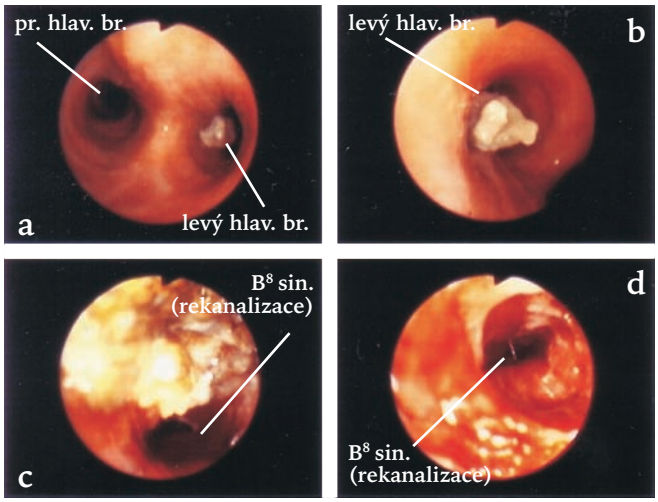

Obr. 6

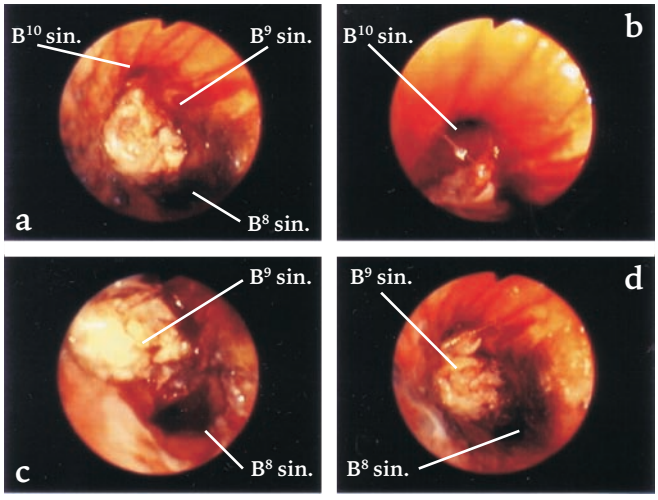

Foto z archivu autorů

Všechny excidované hmoty byly odeslány k histologickému vyšetření.

Pacienta jsme přeložili k dalšímu řešení, především konzultaci s hrudními chirurgy, zpět do Třebíče.

Histologie 13. 3. 2006

Fragmenty fibrinózně hnisavé pablány s velkou účastí eozinofilních segmentovaných leukocytů. Hodnotitelné tkáňové fragmenty nezastiženy. Nález je nediagnostický. Doporučeno opakovat vyšetření po odstranění pablán.

Videobronchoskop 14. 3. 2006 – TRN Třebíč (obr. 7)

Obr. 7: Recidiva úplné obturace levého dolního lobárního bronchu.

16. března 2006 byl pacient přeložen zpět do Jevíčka.

Bronchologický výkon 16. 3. 2006 – OLÚ Jevíčko (obr. 8–10)

Obr. 8, 9, 10: Mechanická desobliterace dolního lobárního bronchu včetně uvolnění odstupů všech bazálních segmentálních průdušek **(obr. 10/b); obr. 10/c, d** – detail do periferie B^9 a B^8, která je obturována bílými hmotami (viz také následující snímky ze 17. 3. 2006).

Bronchoskopický nález 17. 3. 2006 – OLÚ Jevíčko (obr. 11, 12)

Obr. 11/b, c: Hlenově nekrotické pablány v levém dolním lobárním bronchu.

Obr. 12/a, b: Obturovaný B^9.

Obr. 12/c: Obturované subsegmentální průdušky B^9 vlevo.

Histologie 20. 3. 2006

Hlenové pablány s vločkami hlenohnisu, se záplavou eozinofilů – obraz je neodlišitelný od obrazu AB, pouze nejsou přítomny Curschmannovy spirály.

Bronchologický výkon 20. 3. 2006 – OLÚ Jevíčko (obr. 13–18)

Výkon trval přibližně 2 hodiny: excize, laváže fyziologickým roztokem+mesnum (Mistabron), odsávání. Dosaženo rekanaliza-

Obr. 7

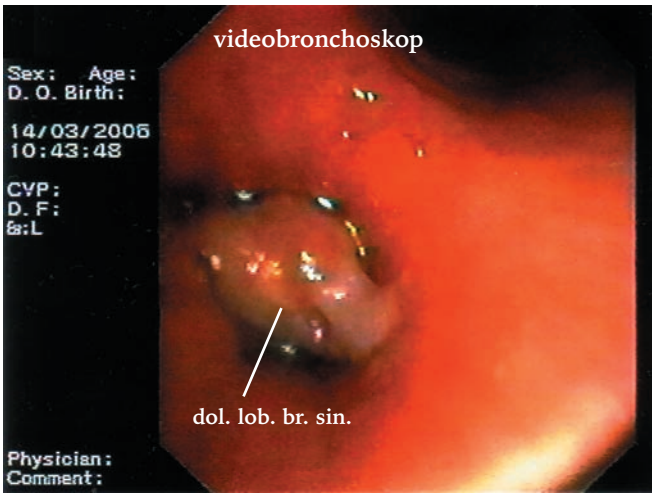

Obr. 8

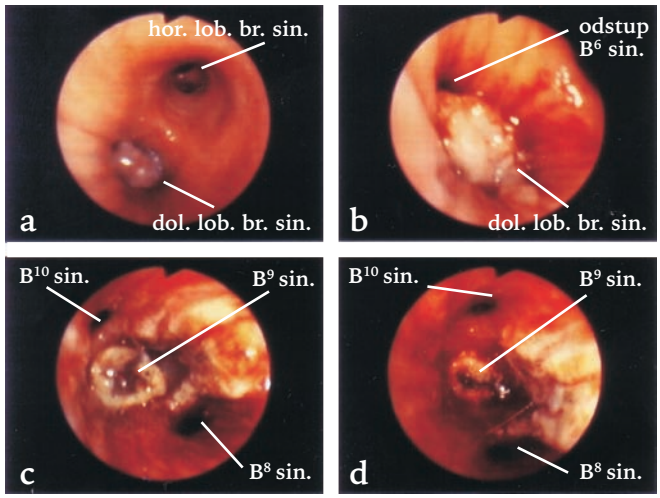

Obr. 9

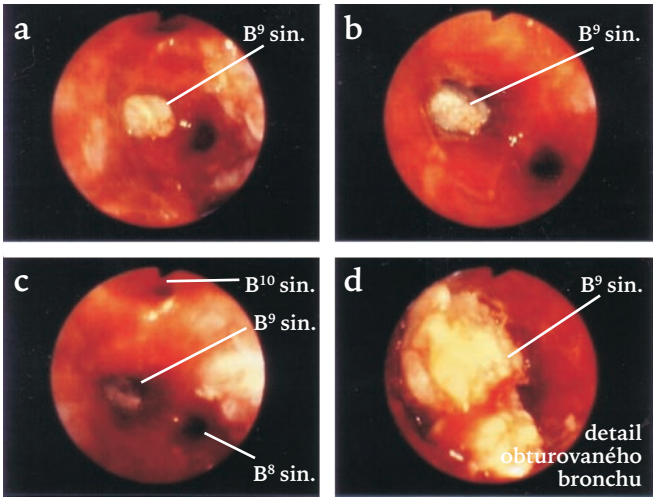

Obr. 10

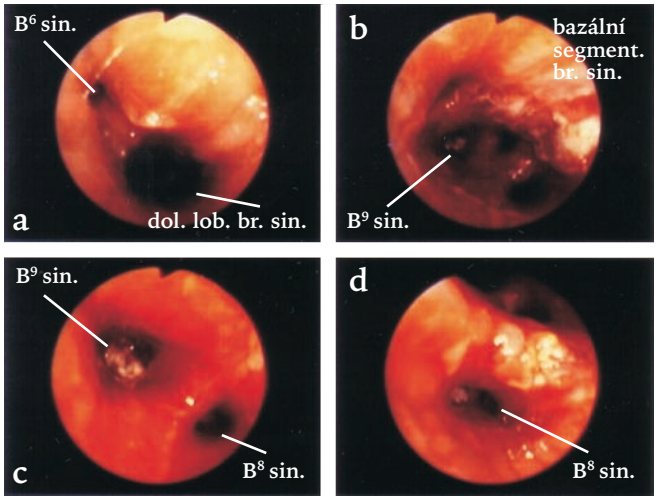

Foto z archivu autorů

ce levého dolního lobárního bronchu včetně segmentálních a subsegmentálních průdušek.

Obr. 15/a: Fragment bílých hmot, který zapadl do pravostranné periferie – bez problémů odstraněn; podobným situacím je třeba

Obr. 11

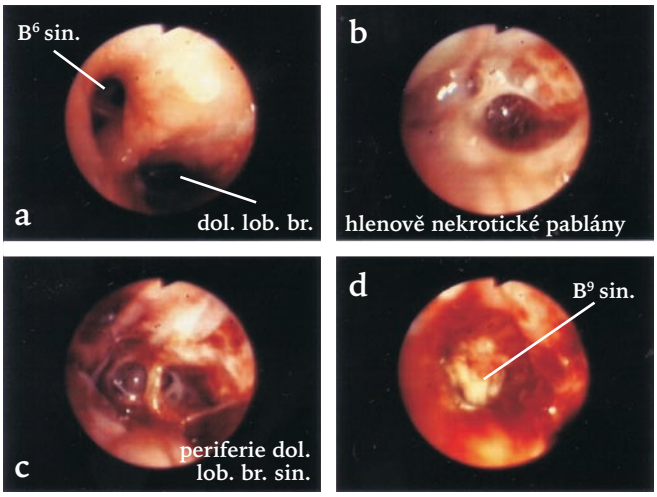

Obr. 12

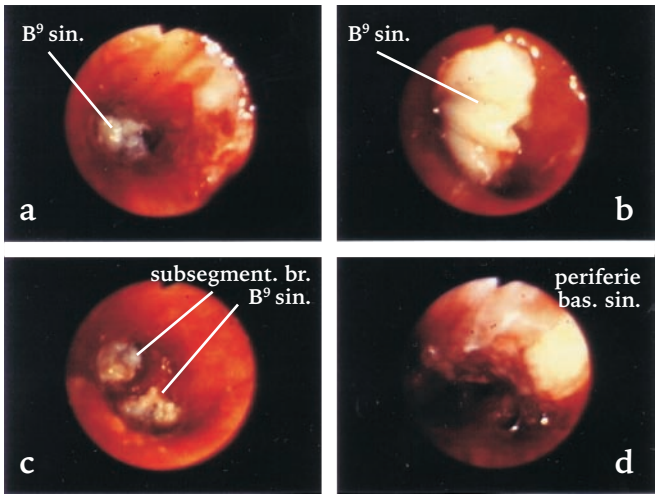

Obr. 13

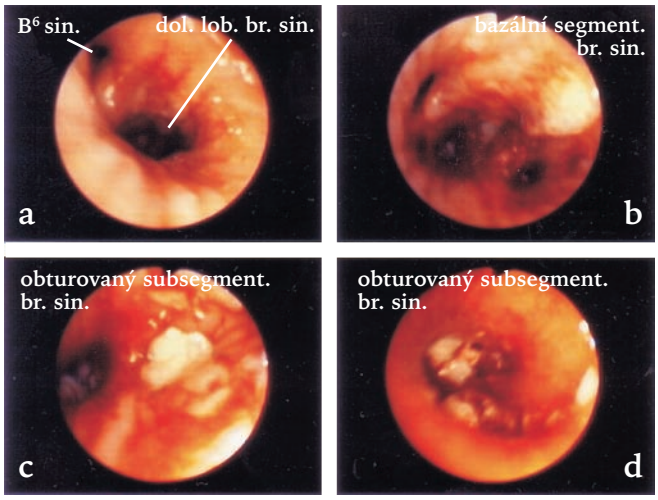

Obr. 14

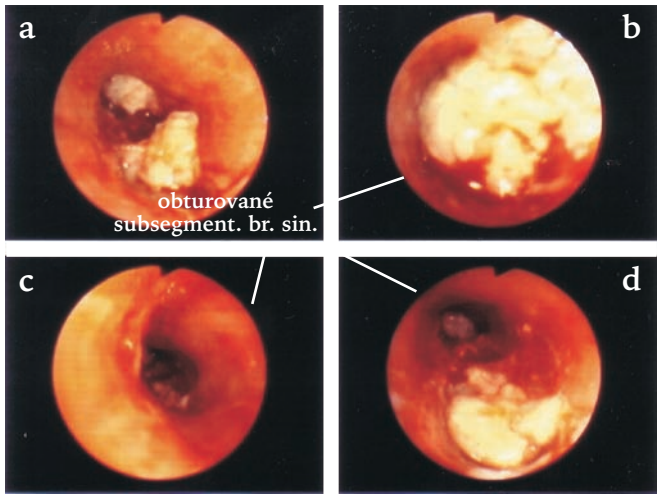

Obr. 15

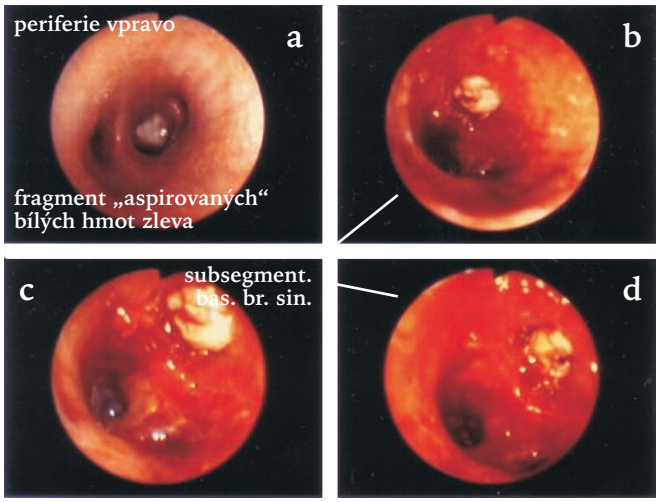

Obr. 16

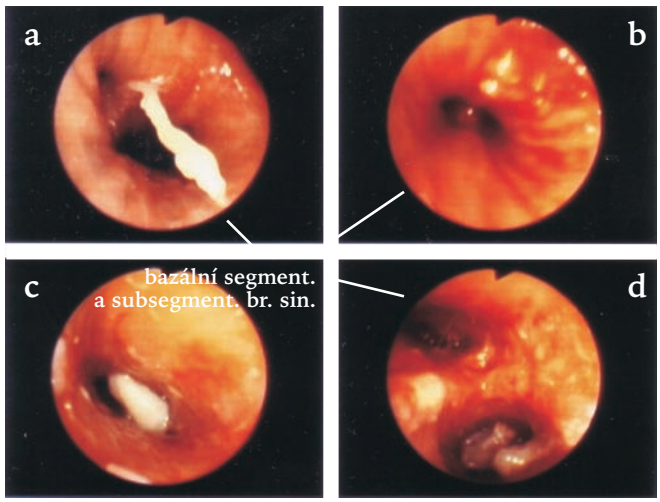

Foto z archivu autorů

Obr. 17

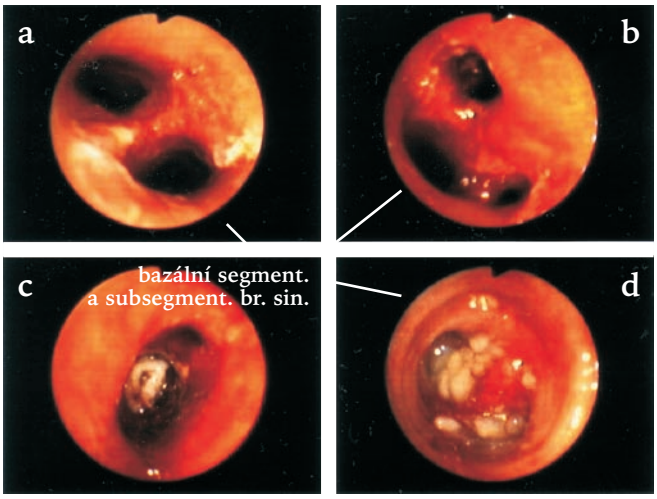

Obr. 18

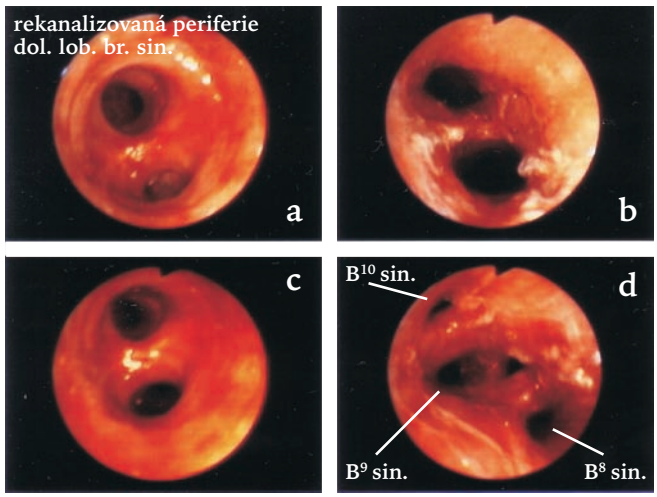

Obr. 19

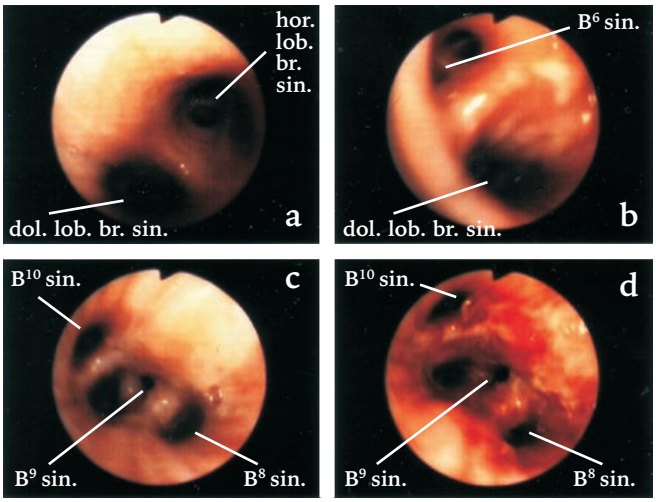

Obr. 20

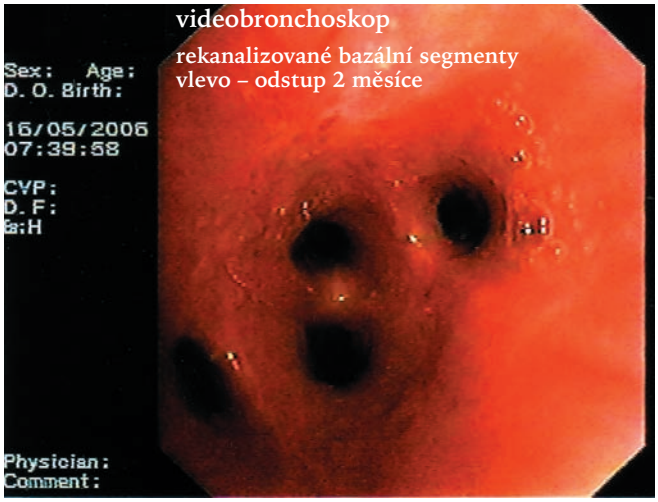

Foto z archivu autorů

věnovat pozornost a během výkonu i před jeho ukončením průchodnost nepostižených oblastí bronchiálního systému – včetně kontralaterálního – revidovat! **Obr. 18/d:** Úplná rekanalizace.

Bronchoskopický nález 22. 3. 2006 – OLÚ Jevíčko (obr. 19)

Obr. 19: Rekanalizovaný bronchiální systém levého dolního plicního laloku.

Videobronchoskop 16. 5. 2006 – TRN Třebíč (obr. 20)

Obr. 20: Vyšetření provedené s odstupem 2 měsíců potvrdilo předchozí nález.

Maximum obturujících hmot vyplňovalo periferně B^9 a jeho subsegmentální, výrazně rozšířené průdušky, po rekanalizaci volně průchodné pro fibroskop o zevním průměru 6,5 mm.

Tumor markery byly opakovaně negativní. Vyšetření IgE prokázalo zvýšení hodnot na 500–600 IU/ml, v diff. KO eozinofilie 25–35 %.

Bakteriologické vyšetření aspirátu z bronchů prokázalo v primokultivaci *Moraxella catarhalis,* mykózy a myko TBC negativní. Pacient byl s dobrým efektem přeléčen podle citlivosti ciprofloxacinem (Cifloxinalem).

Spirometrie před desobliterací: kombinovaná ventilační porucha lehkého stupně. Po uvolnění bronchiálního systému levého dolního plicního laloku přetrvávala jen lehká periferní obstrukce.

Stav pacienta se po uvolnění bronchiální obturace a úpravě medikace výrazně zlepšil.

Morfologický nález (obr. 21–24)

Nález byl uzavřen jako obturace bronchu organizovanými hlenohnisavými hmotami s přítomností obrovského množství eozinofilních segmentovaných leukocytů.

Doporučeny pravidelné FOB kontroly, inhalační léčba, důsledné používání ochranných pomůcek, opakování CT vyšetření k vyloučení bronchiektazií v levém dolním plicním laloku.

KAZUISTIKY V PNEUMOLOGII → KAZUISTIKY V ALERGOLOGII, PNEUMOLOGII A ORL

Obr. 21: Charcot-Leydenovy krystaly

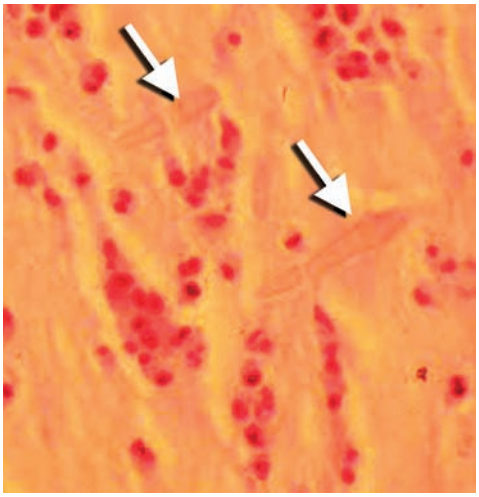

Obr. 22: Eozinofilní segmentované leukocyty

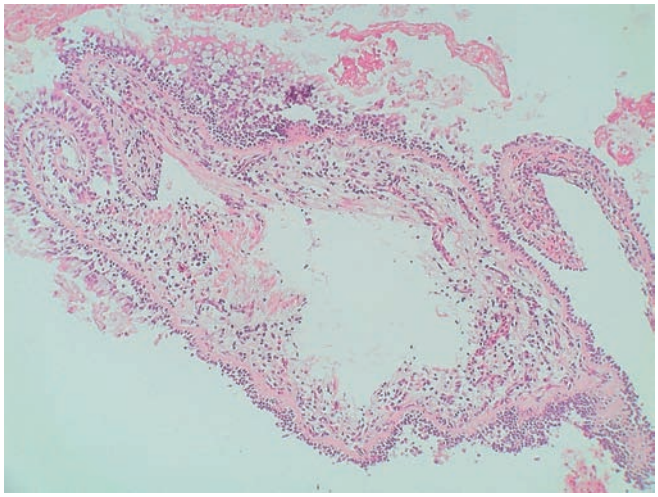

Foto z archivu autorů

Obr. 23: Fibrinózně hnisavé pablány

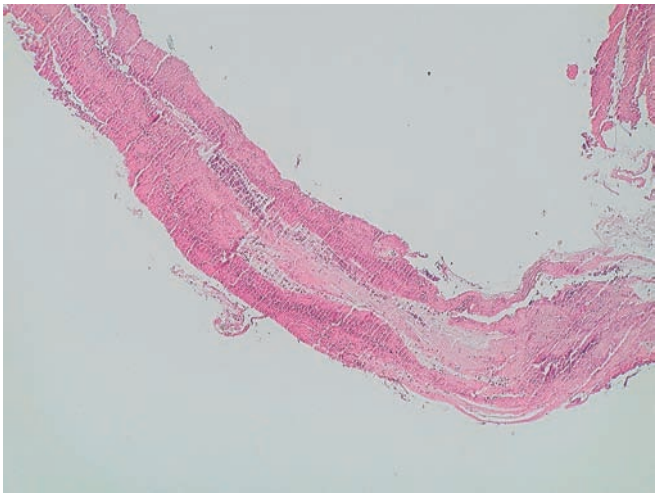

Obr. 24: Eozinofilní segmentované leukocyty

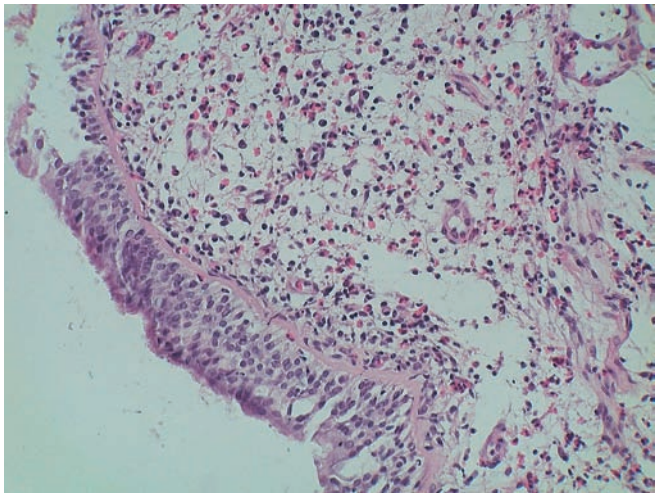

Foto z archivu autorů

Závěr:

I při zdánlivě jednoznačném původu obturace bronchů je nutné pátrat také po jiných než neoplastických příčinách endobronchiálních nálezů.

Literatura:

Kašák, V. Prevence a léčba asthma bronchiale. Medicína po promoci 5, č. 3: 74–80, 2004.
Udaya, B. S. Prakash (ed.) Bronchoscopy. New York: Raven Press, 1994.

MUDr. Pavel Bartoň
OLÚ 510
569 43 Jevíčko

poznámka na okraj

Během pěti bronchologických výkonů bylo provedeno celkem 262 excizí bioptickými kleštěmi FB-36 C 1 Olympus. Dosáhli jsme úplné rekanalizace bronchiálního systému levého dolního plicního laloku. Z léčebného hlediska velmi dobrý výsledek.

Z ekonomického naprosté fiasko!

Při bronchoskopii je možné vykázat v jednom dnu 1 excizi, ohodnocenou 195 body, tj. 195 Kč. Pět výkonů, pět excizí – úhrada 975 Kč.

Při celkovém počtu 262 excizí vychází úhrada 1 excize na 3,72 Kč!

Protože výkony byly agregovány v rámci paušální úhrady do ošetřovacího dne (v případě OLÚ Jevíčko v průměru 1 000 Kč), faktická úhrada všech provedených pěti výkonů by vycházela jako vysoce ztrátová.

Bioptické kleště stojí cca 10 000 Kč. Životnost instrumentaria, není-li jednorázové, je deklarována na 20 excizí. Tzn. aby byly provedenými výkony uhrazeny alespoň bioptické kleště (zcela pomíjím zisk na obnovu přístrojového vybavení, personální a ostatní provozní náklady), měla by úhrada 1 excize být alespoň 500 Kč.

Efekt komplexní lázeňské léčby u dětí s respiračním onemocněním vyjádřený farmakoekonomicky – dílčí výsledky

Nina Hornofová, Josef Nebesař, Pavel Růžička

Studie probíhá v Dětské lázeňské léčebně Lázně Kynžvart v letech 2004–2007

Cíl projektu:

Podstatou projektu je ověření efektu komplexní lázeňské léčby u dětí s respiračním onemocněním a jeho promítnutí do farmakoekonomiky; prokázání snížené nemocnosti vlivem absolvování komplexní lázeňské léčby a sledování poklesu spotřeby léků a antibiotik, tzn. srovnání čerpání finančních prostředků ze zdravotního pojištění spotřebovaných pacientem před absolvováním komplexní lázeňské léčby a po něm; dále pak využití projektu pro srovnatelná zdravotnická zařízení.

Charakteristika cílové populace:

Soubor dětských pacientů s respiračním onemocněním ve věku od 2 do 15 let.

1. skupina – děti předškolního věku
2. skupina – děti mladšího školního věku
3. skupina – děti staršího školního věku

Všechny skupiny absolvují komplexní lázeňskou léčbu opakovaně vždy po roce.

Středem zájmu jsou tyto indikace:

XXV/1 – recidivující katary horních cest dýchacích
XXV/3 – bronchitis acuta recidivans
XXV/4 – sinobronchitis acuta recidivans
XXV/6 – bronchitis obstructiva recidivans
XXV/7 – asthma bronchiale
XXV/8 – dermorespirační syndrom

Foto z archivu autorů

Metody realizace:

Statistické vyhodnocování četnosti onemocnění a s ní související vývoj farmakoekonomiky s důrazem na spotřebu antibiotik a četnost hospitalizací.

Způsob realizace:

0. rok – retrospektivní sledování četnosti respiračních infektů, ostatních onemocnění, spotřeby farmak a četnosti případné hospitalizace u souboru pacientů v posledním roce před absolvováním komplexní lázeňské léčby.

1. až 3. rok – sledování četnosti respiračních infektů, ostatních onemocnění, spotřeby farmak a četnosti případné hospitalizace u souboru pacientů vždy v následujícím roce po absolvování komplexní lázeňské léčby (1–3krát).

Porovnání souhrnných výsledků u dětí před 1. pobytem v DLL Lázně Kynžvart a po něm

Pro lepší možnost porovnání vývoje nemocnosti a nákladů na léčbu u stejné skupiny dětí jsou věkové kategorie každoročně posouvány o 1 rok.

Tab. č. 1: Věkové rozložení

	před 1. pobytem			po 1. pobytu		
věková kategorie	**0–6 let[1]**	**7–10 let**	**11–15 let**	**0–7 let[2]**	**8–11 let**	**12–16 let**
počet dětí	38	23	6	35	23	6
počet dívek	16	14	1	15	14	2
počet chlapců	22	9	5	20	9	4
celkem		67			64[3]	

[1] pouze děti 5–6leté; [2] pouze děti 5–7leté; [3] údaje o 3 dětech nebyly dodány ošetřujícím lékařem

Tab. č. 2: Četnost respiračních onemocnění

	před 1. pobytem	po 1. pobytu	rozdíl
věková kategorie	0–6 let	0–7 let	
celkem	163	97	−66
na 1 dítě	4,4	2,8	−1,6
dívky celkem	67	37	−30
na 1 dívku	4,2	2,5	−1,7
chlapci celkem	96	60	−60
na 1 chlapce	4,6	3,0	−1,6

	před 1. pobytem	po 1. pobytu	rozdíl
věková kategorie	7–10 let	8–11 let	
celkem	53	60	+7
na 1 dítě	2,3	2,6	+0,3
dívky celkem	30	40	+10
na 1 dívku	2,1	2,9	+0,8
chlapci celkem	23	20	−3
na 1 chlapce	2,6	2,2	−0,4

	před 1. pobytem	po 1. pobytu	rozdíl
věková kategorie	11–15 let	12–16 let	
celkem	13	7	−6
na 1 dítě	2,2	1,2	−1,0
dívky celkem	0	4	+4
na 1 dívku	0,0	2,0	+2,0
chlapci celkem	13	3	−10
na 1 chlapce	2,6	0,8	−1,8

Jedná se o velmi malou skupinu dětí – proto vliv každého onemocnění znamená velký skok v hodnotách spočteného průměru. Rozdíl je patrný zejména u dívek v nejstarší věkové skupině.

Foto z archivu autorů

Obr.: Hubardova koupel – tonizační procedura s podvodní masáží

Foto z archivu autorů

Obr.: Střídavé koupele DK – otužování dětí se sníženými adaptačními schopnostmi zvyšováním zevní aferentace

Foto z archivu autorů

Obr.: Inhalace – aplikace přírodních léčivých zdrojů (minerálních vod), popř. farmak cíleně do dýchacích cest

Tab. č. 3: Četnost hospitalizací pro respirační onemocnění

	před 1. pobytem			po 1. pobytu		
věková kategorie	0–6 let	7–10 let	11–15 let	0–7 let	8–11 let	12–16 let
počet hospitalizací	11[1]	2	0	4[2]	0	0

[1] z toho jeden chlapec dvakrát; [2] jeden chlapec a jedna dívka dvakrát

Četnost a náklady na léčbu respiračních onemocnění antibiotiky

Četnost užívání různých druhů antibiotik při léčbě respiračních onemocnění se ve všech věkových kategoriích snížila. Výraznější je však úspora nákladů na antibiotickou léčbu.

Tab. č. 4: Náklady na léčbu respiračních onemocnění antibiotiky

věková kategorie	před 1. pobytem	po 1. pobytu	pokles na
0–6 let/0–7 let	14 511 Kč	9 424 Kč	**64,9 %**
7–10 let/8–11 let	5 054 Kč	4 510 Kč	**89,2 %**
11–15 let/12–16 let	2 067 Kč	462 Kč	**22,4 %**
celkem	21 632 Kč	14 396 Kč	**66,5 %**

Četnost a náklady na léčbu respiračních onemocnění symptomaticky

Méně výrazný je pokles nákladů na léčbu respiračních onemocnění symptomaticky.

Tab. č. 5: Náklady na léčbu respiračních onemocnění symptomaticky

	před 1. pobytem	po 1. pobytu	pokles na
celkem	58 948 Kč	50 676 Kč	**86,0 %**

Obr. č. 1: Průměrné náklady na léčbu respiračních onemocnění antibiotiky a symptomaticky před 1. pobytem v DLL a po něm

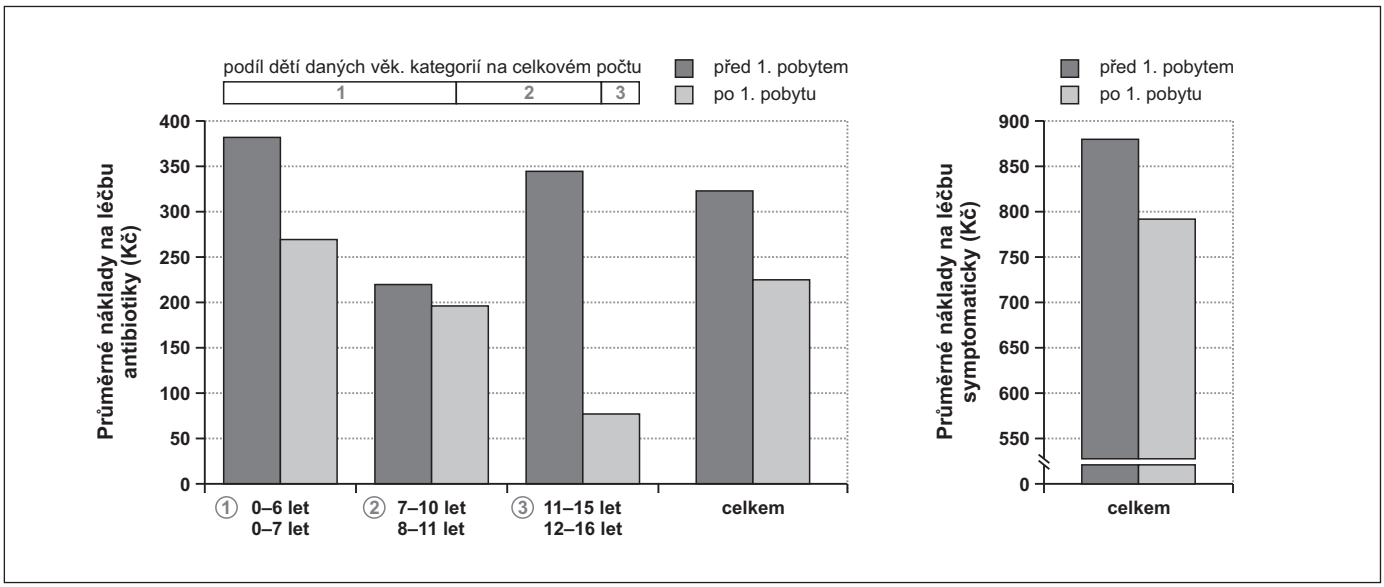

Závěr:

Ve všech věkových kategoriích došlo v kalendářním roce po absolvování komplexní lázeňské léčby (po prvním pobytu) k poklesu nákladů na léčbu dětí antibiotiky – v rozmezí od 10,8 % do 77,6 %; celkový pokles nákladů na symptomatickou léčbu respiračních onemocnění činil 14,0 %. Dále se v kalendářním roce po absolvování prvního pobytu významně snížila četnost hospitalizací pro respirační onemocnění.

MUDr. Nina Hornofová, prim. MUDr. Josef Nebesař
DLL Lázně Kynžvart
Lázeňská 295, 354 91 Lázně Kynžvart
E-mail: josef.nebesar@seznam.cz
Internet: http://web.telecom.cz/detska_lecebna

Ing. Pavel Růžička
Ústav zdravotnických informací a statistiky

Pokyny pro autory

Texty:

1. Redakce přijímá texty v českém nebo slovenském jazyce. Článek by měl být napsán v souladu s pravidly českého, resp. slovenského pravopisu.
2. Texty zasílejte v elektronické podobě na disketě, CD-R nebo e-mailem, vytvořené v textovém editoru Microsoft Word. Soubory vytvořené v jiných textových editorech je třeba konzultovat s redakcí.
3. Maximální ani minimální délka textu není stanovena, optimální je rozsah 4–8 normostran textu.
4. Za normostranu textu je redakcí zvolena norma 30 řádek na stránku a 80 úhozů na řádku. Není třeba text formátovat do těchto stran, jde jen o normu pro výpočet!
5. V textu nepoužívejte rámečky, makra ani další grafické prvky, neprovádějte grafickou úpravu textu (nepoužívejte různé styly), text zarovnávejte pouze vlevo.
6. Mezi odstavci nevynechávejte řádky.
7. Nepoužívejte podtržený text, zvýrazňujte **tučným** písmem nebo *kurzívou,* nepoužívejte text s využitím proložených mezer mezi p í s m e n y. Používejte kulaté závorky (nenahrazujte je lomítkem), nepište velká PÍSMENA v nadpisech.
8. Speciální symboly, řecká písmena, horní a dolní indexy je třeba vyznačit nebo na ně upozornit na konci textu, případně dodat také tištěnou podobu textu, případně je napsat ručně na okraj textu (neobsahuje-li je znaková sada vašeho PC).
9. V případě použití zkratek je třeba vyhotovit seznam a vysvětlení na konci textu. Nejlépe je vyvarovat se použití zkratek.
10. Uvádějte jednotky u měřených veličin (např. mmHg, mmol/l apod.).

Grafy, obrázky, tabulky, schémata:

1. Grafy, obrázky, tabulky a schémata je možné dodat v elektronické podobě (v dobrém rozlišení pro tisk – formáty nutno konzultovat s redakcí), nebo v tištěné podobě jako kvalitní černobílé i barevné fotografie a kvalitní výtisky černobílých laserových tiskáren. Ideální velikost obrázku (podkladu) je 13×18 cm. U obrázků je nutno počítat s tím, že budou zmenšeny podle sazby textu.
   V případě jiné podoby (zapůjčení RTG snímku apod.) nás neváhejte kontaktovat – vyjdeme vám vstříc s úpravou podkladů.
2. U obrázků je potřeba vyznačit autorství, není možno zařadit obrázky, ke kterým autoři článku nemají autorská práva.
3. Tabulky a obrázky číslujte a připojte název tabulky nebo obrázku. Např. „Obrázek č. 1: RTG snímek hrudníku před přijetím k hospitalizaci“.
4. V textu můžete vyznačit nejvhodnější místo pro zařazení obrázku (tabulky, grafu) textem „Tabulka č. XY: Název tabulky“. Pokusíme se jej v rámci možností sazby respektovat.

Struktura kazuistiky:

a. Název kazuistiky, jména autorů a jejich pracoviště
b. Souhrn, klíčová slova
c. Úvod
d. Kazuistika
e. Diskuse
f. Závěr
g. Literatura

ad a. Název není nijak limitován, v ideálním případě vystihuje obsah kazuistiky. Jména autorů jsou uváděna v pořadí zvoleném autory. U autorů je uvedeno jejich pracoviště, v závěru kazuistiky je uveden kontakt na prvního z autorů, event. zvoleného autora (podle volby autora adresa nebo e-mailový kontakt). Imprimatur vedoucího pracoviště není vzhledem k charakteru publikovaných článků (kazuistiky) striktně vyžadován, redakce jej uvítá.

ad b. Souhrn by měl ve 2–8 řádcích shrnout obsah kazuistiky. Součástí kazuistiky je i anglický překlad souhrnu – redakce je schopna překlad zajistit (bezplatně). Součástí souhrnu musí být i přehled klíčových slov.

ad c. Úvod by měl uvést obecně problematiku, ke které se kazuistika vztahuje, např. obecný popis syndromu, prevalenci, úroveň poznání této problematiky…

ad d. Kazuistika by měla být věnována vlastnímu popisu případu.

ad e. Diskuse by měla zaujímat stanovisko ke kazuistice, případně k postupům léčby obdobných případů obecně.

ad f. Závěr pak shrnuje výsledky kazuistiky a diskuse do krátkého resumé.

ad g. Literatura by měla obsahovat jen základní nebo použité prameny.

Citační norma nakladatelství GEUM je:

I. pro časopisy: Příjmení, J. Název práce. Název časopisu 3, 1: 15–23, 2002. (Název časopisu a jeho ročník, číslo časopisu: čísla stran, rok vydání.)

II. pro knihy: Příjmení, J. Název knihy. Místo vydání: Nakladatelství, rok vydání.

Autorský honorář a právní ustanovení:

1. Autorský honorář je dle ceníku nakladatelství vyplácen (pro autorský tým) na účet nebo adresu prvního z autorů. Podmínkou proplacení je uzavření autorské smlouvy a uvedení potřebných údajů.
2. První z autorů prohlašuje čestným prohlášením, že ostatní členové autorského týmu souhlasí s publikací článku. Autorská práva na článek je možno poskytnout jinému jen se souhlasem nakladatelství GEUM. Autor(ři) musí vlastnit autorská práva (být autorem nebo mít svolení) i ke všem předaným přílohám článku – kazuistiky (obrázky).
3. Redakce si vyhrazuje provést gramatické, případně i stylistické úpravy textu.
4. Poskytnuté kazuistiky mohou být před publikací poskytovány k recenznímu řízení případně k připomínkování (obvykle 1 recenze). Recenzní připomínky jsou projednány s autorem.
5. Po redakčním zpracování je kazuistika zasílána prvnímu z autorů k autorské korektuře (v případě větších změn). Korektury není možno využívat ve větší míře k dodatečným změnám textu.
6. Redakce má právo odmítnout nabídnuté články pokud nezapadají do koncepce časopisu.

Rubrika „Víte co to je?“ – Rarita:

1. Technické podmínky a citace literatury jsou shodné se základními Pokyny pro autory.
2. Optimální rozsah příspěvku je do 1 normostrany textu a 1 obrázek (maximálně 2).
3. Struktura příspěvku:
   a. Výstižný název
   b. Sdělení (popis, význam, zajímavosti)
   c. Literatura
   d. Jméno a příjmení autora (bez uvedení titulů)
   e. Kontaktní adresa určená k publikaci (včetně jména s uvedením titulů)
4. Autorský honorář je shodný s honorářem za publikaci kazuistického sdělení.

Ostatní formáty článků – zprávy, komentáře, případy z praxe zpracované jinou formou než kazuistickou (např. praktické ukázky jednotlivých vyšetřovacích technik, minikazuistiky apod.) nemají pevně daná pravidla zpracování, vycházejí z tradice jejich publikování v předchozích číslech a do žádoucí podoby je upravuje redakce za kontroly autora.

V případě jakýchkoliv nejasností či problémů redakce uvítá Vaše dotazy, připomínky a žádosti.

Rukopisy zasílejte na adresu redakce:

Poštovní adresa: Nakladatelství GEUM,
P. O. Box 436, 111 21 Praha 1
E-mail: geum@geum.org
Tel.: 00420 721 639 079

zpráva

Vznik pneumologické sekce sester při České asociaci sester

Česká asociace sester (ČAS) je jedinou profesní organizací sester v České republice.

Dne 24. června 2006 vznikla při ČAS nová sekce sester, a to sekce pneumologická. Do této doby fungovala při ČAS sekce pneumologicko-kalmetizační. Zabývala se pouze problematikou kalmetizace a pořádala jen pracovní schůze. Chyběla tak sekce se širším záběrem – napříč celou pneumologií. Pro velký zájem pneumologických sester, které byly osloveny, byla svolána přípravným výborem pneumologické sekce (Eva Feketeová, vrchní sestra, Lerymed Praha, a Bc. Eva Prchalová, vrchní sestra Plicní kliniky Hradec Králové) konference sester Astma a tuberkulóza, jejíž součástí byly volby do výboru a revizní komise této sekce. Volby řídila zástupkyně prezídia ČAS a hlavní sestra FTN v Praze Mgr. Dana Jurásková. Tajnou volbou byl zvolen pětičlenný výbor sekce ve složení: Eva Feketeová – předsedkyně; Bc. Eva Prchalová, Jitka Kosíková (Imumed Praha) a Jana Chrudimská (FN Bulovka) – členky; Monika Macháčková (Lerymed Praha) – pokladník. Revizní komise byla zvolena ve složení: Pavla Ďuricová (Dětská klinika FN Motol) – předsedkyně; Markéta Blažková (Lerymed Praha), Lenka Hemerlová (Kardia Praha) – členky.

Odborný program konference měl dvě části. První blok přednášek věnovaný astmatu zahájila Bc. Eva Prchalová prezentací o nutnosti edukace astmatického pacienta. Dále vystoupila Eva Feketeová, která seznámila přítomné s postoji pacientů k léčbě astmatu. Z prezentovaného průzkumu u 275 nemocných s astmatem všech tříží z celé ČR vyplynula důležitost komunikace mezi zdravotníky a pacienty. Problematiku sportu u astmatiků doplněnou několika kazuistikami představila Monika Macháčková. Závěr této přednášky byl jednoznačný: diagnóza astmatu neznamená konec sportování, a to ani na vrcholové úrovni. Prim. Zdenka Paráková (Plicní klinika Hradec Králové) ve srozumitelné formě otázek a odpovědí prezentovala téma astmatu a těhotenství. Upozornila na nutnost léčby astmatu během gravidity, což znamená v žádném případě nepřerušovat léčbu a včas a agresivně léčit exacerbace. Celý blok uzavřela opět Monika Macháčková kazuistikami věnovanými astmatu u seniorů.

Libuše Mařasová (vrchní sestra, Dětské plicní a kalmetizační oddělení, Centromed Praha) zahájila druhý blok přednášek zabývající se problematikou tuberkulózy (TB) a seznámila posluchače se statistickými údaji o TB v České republice za rok 2005. V přehledu statických údajů o incidenci TB v ČR, v Praze a na oddělení Lerymed v posledních pěti letech pokračovala Eva Feketeová. Podle všech sledovaných dat došlo k významnému snížení incidence TB díky dobré kontrole a dohledu nad TB v ČR. Přesto toto onemocnění zůstává světovou hrozbou, protože ve světě jeho incidence stále narůstá! Porovnání nákladů na léčbu multidrugrezistentní (MDR) TB a klasické TB na příkladu konkrétních pacientů provedla Lenka Hemerlová. Náklady na léčbu MDR TB jsou 35krát vyšší než u klasické TB. Odbornou část konference zakončila Bc. Eva Prchalová přednáškou s názvem Tuberkulóza – problém z medicínského a ošetřovatelského hlediska. Zdůraznila nutnost ochrany zdravotnického personálu před nákazou, používání ochranných pomůcek a striktní dodržování hygienických předpisů.

Konference se zúčastnilo 168 sester převážně z pneumologických pracovišť, ale i alergologických sester a sester z ordinací praktických lékařů z celé ČR. Hosty konference byli Mgr. Dana Jurásková, MBI, prim. MUDr. Zdena Paráková a prim. MUDr. Viktor Kašák (Lerymed Praha). Mgr. Dana Jurásková nás v úvodu seznámila jak s historií, tak s bohatou činností ČAS. Zmínila vydané publikace, časopis Florence věnovaný modernímu ošetřovatelství, a také plány ČAS do budoucna. Připomněla četná jednání se zákonodárnými orgány, vytváření a schvalování ošetřovatelských standardů. Hovořila také o členství ČAS v mezinárodních organizacích sester. Zúčastněné sestry využily přítomnosti zástupkyně prezídia ČAS k četným otázkám a připomínkám.

Program byl uzavřen plánem na další období. Příští konference pneumologické sekce sester proběhne v lednu příštího roku a bude se zabývat problematikou chronické obstrukční plicní nemoci a bronchoskopického vyšetření.

Kontakt:
Eva Feketeová
Oddělení respiračních nemocí
Lerymed spol. s r.o., Praha

POMOCNÍK alergologa a klinického imunologa
http://www.geum.org/pa_zakli.htm

Novinky z klinických studií věnovaných léčbě plicní arteriální hypertenze

Pavel Jansa

Specifická farmakoterapie plicní arteriální hypertenze (PAH) doznala v posledních 15 letech výrazného pokroku. Díky přípravkům ze skupiny prostanoidů, antagonistů receptorů pro endothelin a inhibitorů fosfodiesterázy se daří zlepšit funkční zdatnost, hemodynamiku a především prognózu nemocných. PAH však nadále zůstává nevyléčitelným onemocněním, prognóza řady pacientů i při specifické léčbě zůstává závažná. Zájem se proto soustředí na studium nových léků, alternativní způsob jejich podání a především na kombinační terapii.

V současné době probíhá v Evropské unii registrace nového přípravku ze skupiny antagonistů receptorů pro endothelin – sitaxsentanu. Sitaxsentan je prakticky selektivní antagonista receptoru ETA. Ve studii STRIDE-1 (Sitaxsentan To Relieve ImpaireD Exercise-1) došlo ke zlepšení funkční zdatnosti i hemodynamických parametrů u nemocných s PAH léčených 100 mg nebo 300 mg sitaxsentanu 1krát denně per os. Dávka 300 mg denně se však ukázala z hlediska bezpečnosti jako neakceptovatelná. V klinické studii STRIDE-2 bylo randomizováno celkem 247 nemocných s PAH z 55 center do 4 skupin: placebo, sitaxsentan 50 mg 1krát denně, sitaxsentan 100 mg 1krát denně a bosentan (duální antagonista receptorů ETA a ETB) ve standardním dávkování (1). Většina nemocných byla ve funkčním stádiu NYHA II a III. Po 18 týdnech došlo ve skupině léčené 100 mg sitaxsentanu k prodloužení vzdálenosti při testu šestiminutovou chůzí o 31,4 m ve srovnání s placebovou skupinou. U nemocných léčených 50 mg sitaxsentanu se tato vzdálenost prodloužila o 24,2 m a u pacientů léčených bosentanem o 29,5 m. Vzestup transamináz byl zaznamenán v 5 % při léčbě 50 mg sitaxsentanu, ve 3 % při léčbě 100 mg sitaxsentanu a v 11 % u léčených bosentanem. Studie potvrdila, že léčba sitaxsentanem u PAH je účinná a při dávce 50 mg a 100 mg 1krát denně je zatížena relativně nízkým výskytem hepatopatie. Otázka superiority účinku selektivní nebo duální blokády receptorů pro endothelin v léčbě PAH zůstává nevyřešena. Odpověď může přinést pouze dostatečně rozsáhlá studie s placebem kontrolovaným podáním obou léků.

V letošním roce byla publikována observační práce francouzských autorů, která sledovala dlouhodobý osud 103 konsekutivních pacientů s idiopatickou PAH, u nichž byl specifickým lékem první volby bosentan (2). Signifikantní zlepšení funkční zdatnosti a hemodynamiky bylo patrno po 4 měsících a přetrvávalo i po 12 měsících léčby. Celkové přežití bylo 92 % v prvním roce (proti 71 % očekávaným), 89 % v druhém roce (proti 61 % očekávaným) a 79 % ve třetím roce (proti 51 % očekávaným). Bez klinického zhoršení (definováno jako nutnost transplantace, léčby prostanoidy nebo hospitalizace pro pravostranné srdeční selhání) zůstalo v prvním roce léčby 61 % a ve druhém roce 44 % nemocných. Ovšem 44 % nemocných vyžadovalo průměrně po 12 měsících léčby bosentanem systémovou léčbu prostanoidy. Indikaci představovali zejména nemocní ve funkčním stádiu NYHA IV při léčbě bosentanem a dále pacienti perzistující ve funkčním stádiu NYHA III po 4 měsících léčby bosentanem. Tato poměrně rozsáhlá studie podporuje jednu z představ o roli kombinační terapie u PAH. Indikací kombinační léčby tedy nepochybně bude nedostatečný účinek léku první volby nebo zhoršení stavu při terapii první volby.

Na letošním kongresu Americké hrudní společnosti byly prezentovány předběžné výsledky první rozsáhlé randomizované klinické studie s kombinační léčbou u PAH (3). Celkem 267 pacientů léčených nejméně 3 měsíce kontinuální intravenózní infúzí epoprostenolu bylo randomizováno do 4 skupin. Nemocní dostávali k epoprostenolu sildenafil v dávce 3×20 mg, 3×40 mg a 3×80 mg nebo placebo. Kombinace byla velmi dobře tolerována. Vzdálenost při testu šestiminutovou chůzí korigovaná placebem se ve skupině léčené sildenafilem prodloužila po 16 týdnech o 28,2 m. Definitivní výsledky očekáváme v nejbližší době.

Ve studii STEP (iloprost inhalation solution Safety and pilot efficacy Trial in combination with bosentan for Evaluation in Pulmonary arterial hypertension) byl zkoumán účinek kombinace bosentan a inhalační iloprost u PAH (4). Šedesát pět nemocných s PAH ve funkčním stádiu NYHA III a IV bylo léčeno nejméně 16 týdnů bosentanem. Následně byl přidán iloprost 5 nebo 2,5 μg v 6 až 9 inhalacích denně nebo placebo. U nemocných léčených kombinací se ve srovnání se skupinou léčenou pouze bosentanem vzdálenost při testu šestiminutovou chůzí prodloužila po 12 týdnech o 26 m, zlepšila se hemodynamika a nedocházelo ke klinickému zhoršování.

Dosud publikované klinické studie u PAH hodnotily především vliv studovaných léků na funkční zdatnost během několika měsíců léčby. V současnosti je stále větší důraz kladen na studium dlouhodobého účinku a ovlivnění prognózy pacientů. V budoucnu bude k cílovým ukazatelům nepochybně také patřit způsob bezprostředního ovlivnění patogeneze PAH.

Literatura:

1. Barst, R. J., Langleben, D., Badesch, D. et al. Treatment of pulmonary arterial hypertension with the selective endothelin-A receptor antagonist sitaxsentan. J Am Coll Cardiol 47, 10: 2049–2056, 2006.
2. Provencher, S., Sitbon, O., Humbert, M. et al. Long-term outcome with first-line bosentan therapy in idiopathic pulmonary arterial hypertension. Eur Heart J 27, 5: 589–595, 2006.
3. Simonneau, G., Burgess, G., Collings, L. et al. Safety and efficacy of combination therapy with sildenafil and epoprostenol in patient with pulmonary arterial hypertension (PAH). Proceedings of the American Thoracic Society 3: A58–A58, 2006.
4. Tapson, V. F., Frost, A., Murali, S. et al. The relative efficacy of inhaled iloprost combined with bosentan in IPAH and APAH. Proceedings of the American Thoracic Society 3: A728–A728, 2006.

As. MUDr. Pavel Jansa
Centrum pro plicní hypertenzi, II. interní klinika VFN a 1. LF UK, U Nemocnice 2, 128 02 Praha 2