KAZUISTIKY V PNEUMOLOGII

ISSN 1214-6404

ČÍSLO 2 ROČNÍK 2 2005

www.geum.org/pneumo

GEUM

Editorial

Vážení čtenáři a příznivci,

z vašich ohlasů a jiných signálů plyne, že čas, který věnujete čtení tohoto svého časopisu, nepokládáte za ztracený. A naši redakci zvláště těší, saháte-li po telefonu nebo si sedáte k počítači, abyste nám začerstva sdělili své někdy pochvalné, jindy také kritické připomínky, nápady, náměty a požadavky. Nejeden z nich se nám již podařilo realizovat, například zařazení článků o velkých postavách dějin lékařství, jejichž objev přispěl k rozvoji oboru.

Zpočátku naši práci provázela někdy i skepse ze strany čtenářů a spolupracovníků, zda takto specializované fórum – časopis zaměřený v drtivé většině svého obsahu na publikaci kazuistik – má naději na smysluplnou existenci. Nikdy jsme, po našich zkušenostech z jiných oborů, nepochybovali, že zde prostor pro časopis tohoto typu existuje a že může být doplněním a obohacením nabídky. Dnes jsme přesvědčeni, že Kazuistiky v pneumologii si své místo již našly. Váš čtenářský zájem je pro nás nejen důkazem, ale i závazkem.

Každý časopis je ve své podstatě především setkáním jeho tvůrců a čtenářů – v tom je jeho smysl. Proto nás těší, že máme stále více našich spolupracovníků-autorů z řad pneumologů, alergologů i lékařů dalších oborů. V tomto ohledu jsou Kazuistiky v pneumologii spíše než majetkem nakladatelství GEUM vlastnictvím Vás autorů, kteří byste se rádi rozdělili o své zkušenosti, postřehy a prezentovali kazuistiky z vlastní praxe. Je otevřen ve všech směrech a je publikační šancí pro všechny. Náš časopis je Váš.

Redakce se poněkud pozměnila a především rozšířila o další členy. Systém práce však zůstává stejný. Po přijetí příspěvku do recenzního řízení jej zaevidujeme a provedeme základní redakční úpravu. Poté je článek vždy posuzován odborným recenzentem. Na této nevděčné úloze spolupracují především členové redakční rady, ale i další odborníci daného oboru z řad našich stálých spolupracovníků. Díky jejich práci a připomínkám dosahuje časopis vysoké odborné úrovně. Pokud si připomínky recenzenta vyžádají podstatnější úpravy nebo dopracování kazuistiky, jsou redakcí konzultovány s autorem. Následuje jazyková a redakční úprava textu, překlad souhrnu, grafická úprava článku i příloh a závěrečné korektury.

Snažíme se, aby přijaté příspěvky v redakci „nespaly“ a byly publikovány co nejdříve. Celý proces (zejména recenzní řízení a úprava příspěvku) je časově náročný a v některých případech není možné připravit článek do nejbližšího čísla, ačkoliv autor třeba i příspěvek dodal včas do redakční uzávěrky. Většinou to však stihneme. Pro letošní rok jsou redakční uzávěrky stanoveny pro číslo 3 na 26. srpna a pro číslo 4 na 26. října. Autoři, kteří svůj příspěvek teprve připravují, by nás měli kdykoliv kontaktovat. I jen téma připravovaného článku a odhadovaný termín dokončení nám usnadní redakční plánování a pomůže v organizační práci.

Přejeme vám příjemné prožití letních dnů!

Karel Vízner a Juraj Szántó

Obrázek na obálce:

Allium schoenoprasum L.
(Pažitka)

Původ této rostliny je pravděpodobně ve Středomoří, dnes ji však najdeme na téměř každé venkovské zahrádce. Planě roste nejen v Evropě, ale i v Severní Americe a Asii, především podél vodních toků. Obsahuje značné množství vitamínu C a B2 a pro svou pikantní chuť je oblíbenou jarní zeleninou a kořením.

(foto GEUM – Mgr. Karel Vízner)

Obrázek na titulu Interdisciplinární spolupráce:

Taraxacum officinale agg.
(Smetánka lékařská)

Druh rostliny, o kterém se většina z nás domnívá, že jej důvěrně zná. V poslední době bylo však v rámci rodu Taraxacum rozlišeno jen v Evropě více než 1 500 drobných, většinou apomiktických druhů. I ve střední Evropě jsou jich dnes rozlišovány řádově stovky a jejich studium vyžaduje hlubokou specializaci. Laikům důvěrně známá pampeliška tak pro odborníky znamená složitý systematický oříšek.

(foto GEUM – Mgr. Karel Vízner)

Poznámky pod čarou věnované životopisným údajům lékařských osobností pocházejí z publikace Vokurka, M., Hugo, J. et al. Velký lékařský slovník. 4. vydání. Praha: Maxdorf, 2004. Lékařské slovníky nakladatelství Maxdorf naleznete také na http://www.slovniky.cz

KAZUISTIKY V PNEUMOLOGII

časopis pro pneumology, alergology, lékaře ORL, praktické lékaře a pediatry

Ročník 2.

ISSN 1214-6404

Vydává:
Nakladatelství GEUM Praha, s. r. o.

Redakční rada:
prim. MUDr. Jan Chlumský (předseda)
prof. MUDr. Petr Brhel, CSc.
prim. MUDr. Jarmila Fišerová
MUDr. Pavel Jansa
prim. MUDr. Viktor Kašák
doc. MUDr. Petr Panzner, CSc.
MUDr. Jindřich Pohl
doc. MUDr. František Salajka, CSc.
MUDr. Milan Teřl, PhD.
prim. MUDr. Martina Vašáková
MUDr. Vladimír Zindr

Vydavatel – poštovní kontakt:
(autorské příspěvky a předplatné)
Nakladatelství GEUM
redakce Kazuistiky v pneumologii
P. O. Box 436, 111 21 Praha 1

Zázn./fax: +420 222 584 590
Tel.: +420 721 639 079
E-mail: geum@geum.org
Internet: http://www.geum.org/pneumo

Inzertní oddělení:
Dagmar Kaprálová
Tel.: + 420 604 935 365
E-mail: kapr@geum.org

Šéfredaktor:
Mgr. Karel Vízner
KarelVizner@geum.org

Vedoucí redaktor:
MUDr. Juraj Szántó

Zástupce vydavatele:
Mgr. Kamila Víznerová

Sazba:
Mgr. Christo Bjalkovski

Redakční zpracování, ilustrační fotografie:
GEUM – Mgr. Karel Vízner
geum@geum.org

Tisk:
Tiskárna Glos Semily, s. r. o.
tiskarna@glos.cz

Předplatné:
Předplatné je možné uhradit nejméně na 4 čísla dopředu. Cena časopisu včetně poštovného a balného je 39 Kč/číslo, tj. 156 Kč/4 čísla. Předplatné lze objednat na adrese vydavatele. Distribuci provádí pověřená společnost. Za uvedené ceny je prováděna distribuce v rámci ČR a SR, do ostatních států je cena předplatného vyšší o příslušnou sazbu poštovného do zahraničí.

Obsah

Editorial 1

Karel Křepela
Protrahovaný průběh aviární mykobakteriózy u pacienta s vrozeným defektem imunity ... 4

Jan Anton
Interferonem indukované granulomatózní onemocnění 8

Dagmar Thuroczyová, Libor Fila, Jaromír Musil, František Petřík, Martin Trefný
Neobvyklá příčina exacerbace astmatu 11

Pavel Bartoň, Martin Drajna, Zoltán Kerekes
Zajímavé bronchologické (a morfologické) nálezy, 1. díl – Tuberkulóza 15

Rarita
Martina Vašáková
Co hrozí milovníkům parních lázní, bazénů a vířivek?
Plíce horkých koupelí aneb „hot tub lung“ 18

Interdisciplinární spolupráce

Milada Hobzová, Vítězslav Kolek
Kazuistiky syndromu spánkové apnoe 20

Eva Pejšová, Jiří Hradec
Infarkt myokardu jako komplikace generalizované alergické reakce 24

Ivan Čavarga, Peter Feciskanin, Peter Kizek, Andrej Jenča,
Vladimír Žák, Peter Bohuš, Andrej Boor, Katarína Dudríková,
Vojtech Kavečanský, Ján Štubňa, Pavol Joppa, Ružena Tkáčová
Využitie autofluorescenčnej endoskopie v diagnostike preneoplastických
a neoplastických zmien orálnej sliznice 26

Jarmila Fišerová
Astma nebo CHOPN? Je naše diagnóza správná? 31

Markéta Fidlerová, Jan Hugo
Kapitoly z historie
Josef Leopold Auenbrugger (1722–1809) 34

Věra Dobiášová
V Trenčíne o Národnom programe kontroly tabaku 37

Eva Králíková
Osobnost pneumologie
Primář MUDr. Jiří T. Kozák, CSc. 39

Představujeme...
České občanské sdružení proti chronické plicní nemoci (CHOPN) 42

Aktuálně o dlouhodobé domácí oxygenoterapii s MUDr. Jiřím Erbanem, CSc. 44

Aktuality z klinických studií
Jan Chlumský
Časový test chůzí jako faktor tíže a přežití u idiopatické plicní fibrózy 48

Protrahovaný průběh aviární mykobakteriózy u pacienta s vrozeným defektem imunity

Karel Křepela

Klinika pediatrie IPVZ a l. LF UK, Fakultní Thomayerova nemocnice, Praha

Souhrn:

Aviární mykobakterióza postihuje jedince s oslabenou lokální nebo celkovou imunitou a vyvolává onemocnění klinicky i histologicky neodlišitelné od tuberkulózy. Diagnózu ověří bakteriologické vyšetření a pozitivní kožní test s aviárním senzitinem. Léčba je problematická, protože bývá častá rezistence Myco avium na většinu užívaných antituberkulotik. Kde je to možné, má přednost chirurgické řešení. Uvádím kazuistiku pacienta, který je léčen po dobu 23 let pro protrahovaný průběh aviární mykobakteriózy, která postupně postihla lymfatické uzliny, plíce, maxilární dutiny a kůži. Příčinou neobvyklého průběhu je vrozená porucha imunity, která spočívá v poruše nitrobuněčného zabíjení bakterií (chronická granulomatóza). Opakovaná kultivace prokázala rezistenci Mycobacterium avium na většinu základních antituberkulotik i na některé léky druhé řady. Léčba trvala dosud s přestávkami 56 měsíců, pacient byl sedmkrát hospitalizován. V léčbě se vystřídalo 11 druhů léků. Prognóza zůstává nejistá.

Summary:

Protracted aviary mycobacteriosis in a patient suffering from congenital immunity defect

Aviary mycobacteriosis effects individuals with a local or total immunity defect and causes a condition that is clinically as well histologically undistinguishable from tuberculosis. The diagnosis may be verified by bacteriological examination and by positive dermal test to aviary sensitin. The treatment is problematic due to the frequent resistence of Mycobacterium avium to common antitubercolotics. Thus, surgical solution is preferable if possible. I present a case of a patient treated for 23 years for protracted aviary mycobacteriosis that gradually affected the lymphatic glands, lungs, maxillary sinus and skin. The unusual development of the condition is caused by congenital immunity defect, namely by chronic granulomatosis. The repeated cultivation proved resistence of Mycobacterium avium to most basic antituberculotics as well as to some second generation drugs. So far the patient has been treated with intermissions for 56 months and he has been hospitalised seven times. Eleven types of drugs have been applied. The prognosis is uncertain.

Křepela, K. Protrahovaný průběh aviární mykobakteriózy u pacienta s vrozeným defektem imunity. Kazuistiky v pneumologii 2, č. 2: 4 – 7, 2005.

Klíčová slova:
- aviární mykobakterióza
- Mycobacterium avium
- rezistence na antituberkulotika
- vrozený defekt imunity
- chronická granulomatóza

Keywords:
- aviary mycobacteriosis
- Mycobacterium avium
- resistence to antituberculotics
- congenital immunity defect
- chronic granulomatosis

Úvod:

Mycobacterium avium (Myco avium) se řadí mezi netuberkulózní mykobakterie. Je to nehomogenní skupina několika set podmíněně patogenních acidorezistentních mikrobů. Jejich prvotním rezervoárem je zevní prostředí (prach, hlína, voda, potraviny, rostliny aj.), odkud se mohou dostat do styku s člověkem cestou inhalační nebo deglutiční. Mohou přežívat dlouhodobě ve zdravých tkáních hostitele a teprve při snížení lokální nebo celkové rezistence se pomnoží a vyvolají onemocnění (Křepela 1975; Křepela 1995; Kubín 1975).

Klinicky se onemocnění svými formami ani histologickým nálezem neliší od tuberkulózy, ale narozdíl od ní se téměř nikdy nepodaří ověřit zdroj infekce. Nemocný, který vylučuje mykobakterie, není nakažlivý pro své okolí. U kontaktů se ale může prokázat pozitivní kožní test se specifickým senzitinem jako známka toho, že se s infekcí setkali. Diagnostika se opírá o bakteriologický průkaz vyvolavatele a pozitivní kožní test se specifickým senzitinem. Léčba antituberkulotiky je většinou neúspěšná pro polyrezistenci na většinu základních antituberkulotik (AT), nutno zkusit léčbu léky druhé řady podle zjištěné citlivosti. Přednost má chirurgická léčba (pokud je to možné). Prognóza u tohoto onemocnění zůstává často nejistá.

Chronická granulomatóza (chronic granulomatous disease – CGD) je vrozený defekt imunity, jehož podstatou je porucha intracelulárního zabíjení bakterií. Onemocnění popsali poprvé Berendes, Bridges a Good (Berendes et al. 1957) jako fatální familiární granulomatózu pro současné postižení více sourozenců. Přenos je ponejvíce vázán na pohlaví, kde přenašečem je matka a onemocní jen chlapci. Později byl popsán i autosomálně recesivní přenos s postižením dívek. U nás bylo popsáno unikátní pozorování rodiny, kde matka, přenašečka, měla postupně se třemi muži 15 dětí, z nichž všichni chlapci (12) onemocněli a až na jednoho zemřeli (Křepela et al. 1970). Příčinou poruchy intracelulárního zabíjení bakterií je defekt oxidázy, která za normálních okolností aktivuje produkci kyslíkových radikálů (včetně peroxidu vodíku), které vedou k rozrušení membrány bakterií pohlcených ve fagocytární vakuole. U CGD bakterie v buňkách přežívají, mohou se tam množit a jsou postupně buňkami zaneseny do tkání, kde se uplatní náhradní obranný mechanizmus spočívající v aktivaci tkáňových histiocytů, které se přemění v epiteloidní buňky, obklopí cizorodé bakterie a vedou ke vzniku chronického granulomu, podobně jako je tomu u tuberkulózy, sarkoidózy a jiných granulomatóz. Diagnosticky se defekt činnosti oxidázy prokáže nedostatečnou redukcí tetrazoliové modři v leukocytech nemocného (NBT test – nitroblue tetrazolium test). U řady pacientů dochází ke zvýšení IgA. Klinicky se vyskytují od útlého dětství časté bakteriální infekce (hnisavé lymfadenitidy, dermatitidy, pneumonie, osteomyelitidy, enteritidy aj.), které mají často letální průběh. Myco avium napadá s převahou jedince s defektem imunity, je např. častým nálezem u HIV pozitivních jedinců.

Kazuistika:

Na dětské klinice sledujeme dlouhodobě chlapce, který se narodil v roce 1977. Byl kalmetizován po porodu. V rodině došlo na podzim roku 1981 k úhynu domácího chovu slepic. I když nebylo provedeno veterinární vyšetření, pravděpodobnou příčinou byla aviární mykobakterióza, protože slepice měly zduřelé uzliny na krku. U chlapce se v únoru 1982 (ve věku 5 let) objevilo oboustranné zduření krčních uzlin. Léčba antibiotiky byla neúspěšná. Kožní testy Mx.II. a s aviárním senzitinem měl tehdy negativní. V květnu 1982 byla u něho provedena na krční klinice ve FN Motol exstirpace krční uzliny vlevo, a protože histologické vyšetření prokázalo specifickou granulační tkáň, byl pro podezření na tuberkulózu přeložen na kliniku pediatrie v Krči.

Při přijetí na kliniku měl chlapec nebolestivé pakety krčních uzlin oboustranně, v menší míře také v obou axilách a ingvinách. Játra a slezinu neměl zvětšeny, kůže byla bez vyrážky. Na snímku hrudníku jsme neprokázali plicní nález. Tuberkulinový test Mx.II. i Mx.III. byl negativní, kožní test s aviárním senzitinem byl pozitivní (indurace 8 mm). V laboratorním vyšetření měl normální hodnotu FW 7/20, v krevním obraze zpočátku eosinofilii 22 %, s pozdějším poklesem na 5 %. Imunologické vyšetření prokázalo lehké snížení IgG a trojnásobné zvýšení IgA. NBT test prokázal poruchu redukce barviva v leukocytech. Tyto nálezy svědčily pro onemocnění chronickou granulomatózou. Bronchoskopické vyšetření prokázalo infiltrativní změny bronchiální sliznice, bronchoalveolární laváž byla bakteriologicky negativní, ale z laryngeálních výtěrů (LV) byla kultivace na Myco avium opakovaně pozitivní. Lumbální punkce negativní.

U chlapce jsme zahájili léčbu trojkombinací izoniazid (INH), rifampicin (RMP) a ethambutol (EMB). Postupně však byla prokázána rezistence na všechna základní antituberkulotika (AT), zachována byla jen citlivost na cycloserin (CS). V léčbě jsme přidali CS, dále erythromycin a sulfisoxazol. Klinicky se objevilo zvětšování dalších uzlin a LV byly opakovaně pozitivní na Myco avium. Po 4 měsících neúspěšného průběhu jsme změnili léčbu na kombinaci antileprotika clofazimin (CFZ) spolu s INH a EMB, na který byla při opakovaném vyšetření prokázána citlivost. Během 6 měsíců této kombinace se staly LV negativními, klinický stav se však nelepšil. Podávání CFZ jsme ukončili v únoru 1984, pacient dostával dále dvojkombinaci INH a EMB. V dubnu však měl LV opět pozitivní na Myco avium a po těle se mu objevily kožní projevy charakteru intertriga v ingvinách, kolem genitálu, v axilách a na krku. Dostával ampicilin, fungicidin, transfer factor. Excize z kůže prokázala granuloma eosinofilicum cutis, který se řadí mezi vaskulitidy. Od listopadu 1984 jsme znovu podávali CFZ spolu s EMB; kožní projevy při této léčbě ustoupily a LV byly opět negativní.

Léčbu jsme ukončili v březnu 1986. Trvala celkem 4 roky, od pěti do devíti let věku. Během této doby prodělal pacient dvakrát oboustrannou bronchopneumonii, těžkou varicelu a několikrát angínu. Nález zvětšených uzlin stále přetrvával. Nepříznivý průběh byl nesporně důsledkem vrozeného onemocnění chronickou granulomatózou (časté interkurentní infekty jsou pro ni charakteristické), které se nepodařilo ovlivnit ani imunostimulační léčbou pomocí transfer faktoru. Onemocnění nepostihlo tělesný vývoj chlapce, výška a váha se dostaly dokonce ze 30. na 50. percentil. Šest měsíců po skončení léčby došlo konečně ke zmenšování lymfatických uzlin, zvláště v krční oblasti.

Následující dva roky byl v pořádku, ale v roce 1988 byla kultivace z LV opět pozitivní na Myco avium. Na kontrolním snímku hrudníku se objevil kalcifikát v levé plíci jako známka zhojeného plicního postižení, které nebylo na dřívější dokumentaci patrné. Chlapce jsme zajistili po dobu 6 měsíců dvojkombinací INH a EMB, při které se LV staly opět negativními a zůstaly tak ještě 18 měsíců po skončení léčby.

MANTOUX CHARLES (vysl. mantú, 1877–1947) – francouzský lékař, který vyvinul nitrokožní aplikaci tuberkulinu pro tuberkulinovou zkoušku, jeho postup záhy vytlačil podkožní aplikaci. Byl průkopníkem rentgenologického vyšetření plic, zabýval se záněty pohrudnice a patřil k prvním, kdo použili umělý pneumothorax. Sám trpěl tuberkulózou a trávil dlouhá období v sanatoriích. Viz M. zkouška. (Zdroj: Velký lékařský slovník)

V roce 1991, ve věku 14 let, prodělal oboustrannou akutní maxilární sinusitidu s výpotkem, z jehož punktátu bylo opět prokázáno Myco avium. Znovu dostal INH a EMB, ke kterým jsme přidali ofloxacin na dobu 6 měsíců. Současně dostával jako imunomodulační léčbu Broncho-vaxom.

Nastoupil do učení jako opravář zemědělských strojů a po dobu dalších 3 let měl LV negativní. Občas prodělal interkurentní infekt, většinou angíny. V průběhu roku 1995 měl opakovaně LV pozitivní při nezhoršeném klinickém stavu. Dostal opět léčbu INH a EMB, tentokrát s přidáním rifabutinu na 6 měsíců. Výtěry se staly znovu negativními. Od prosince 1997 do března 1998 měl přechodně LV pozitivní, později opět negativní. Jako doplňkovou léčbu dostával Immodin inj. Začal pracovat jako skladník v elektrooddělení Hypernovy.

V roce 2000 se objevilo kožní ložisko 40 × 20 mm na pravém předloktí, červenofialové barvy, drsného povrchu, nepravidelného okraje, nesvědivé. Postupně se vytvořila další menší ložiska v záhlaví pod okrajem vlasové linie. Na kožním oddělení nález hodnotili jako ekzém, dostával Flucinar mast a kožní ložiska vybledla a ustoupila. V letech 2001–2002 byl klinicky v pořádku, ale měl třikrát pozitivní LV z prodloužené kultivace. V květnu 2002 prodělal akutní appendicitidu, byla provedena appendektomie. Histologie neprokázala specifický nález.

Obr. č. 1: Projevy kožní aviární mykobakteriózy v oblasti pravé kubity

Obr. č. 2: Projevy kožní aviární mykobakteriózy na krku, zádech a na paži

Začátkem roku 2003 se objevily kožní projevy na kloubech prstů rukou, které na dermatologii hodnotili jako profesionální ekzém (dostával Doxybene, Zaditen). V jarních měsících se objevily projevy alergické rhinitidy a konjunktivitidy a přibyla další kožní ložiska v pravé kubitě, na prstech rukou, na krku, zádech, pažích a obličeji (obr. č. 1 a 2).

Při podrobném alergologickém vyšetření nález hodnotili jako atopickou dermatitidu. Dostával lokálně Imazol krémpastu, ale nález se dále horšil. V krvi se objevila eosinofilie, měl zvýšenou hodnotu IgE. Byl přidán Zyrtec a Elocom ung. Pro nelepšící se stav byla provedena na klinice dermatologie FN v Motole (Dr. Machovcová) v prosinci 2003 excize z kožního ložiska v pravé kubitě. Histologické vyšetření svědčilo pro nález kožní tuberkulózy. Kultivační vyšetření z kůže prokázalo opět Myco avium. Vyšetření citlivosti provedené v Národní referenční laboratoři pro mykobakterie SZÚ (Dr. Havelková) prokázalo rezistenci na INH, STM, RMP, etionamid a PAS; PZA nehodnocen. Citlivost zachována na EMB, cycloserin, kanamycin. Hodnocení dalších léků (MIK mg/l): amikacin 1,0; rifabutin, ciprofloxacin a ofloxacin > 32,0; clofazimin 1,0; kapreomycin 4,0; clarithromycin 2,0; izepamicin 0,5; azithromycin 8,0.

Na základě těchto výsledků jsme zahájili léčbu trojkombinací EMB, cycloserin a clarithromycin. Kožní projevy se dosti rychle zlepšovaly. V letním období na slunci a při kontaktu s vlněným svetrem se objevilo zarudnutí a svědění; v krevním obraze přetrvává eosinofilie jako známka alergické složky. Po 3 měsících byl cycloserin vysazen, pokračovala léčba EMB a clarithromycinem. Kožní ložiska zcela vybledla, většina z nich vymizela, místy zbývá lehce zdrsnělý povrch. Léčbu jsme po 9 měsících v dubnu 2005 ukončili. Přesto prognóza onemocnění zůstává nejistá.

Diskuse:

Aviární mykobakterióza je protrahované onemocnění, které se významnou měrou vyskytuje u jedinců se sníženou imunitou. Je znám častý výskyt u HIV infikovaných jedinců, kde se podílí na zvýšení mortality. Při pitvě zemřelých na AIDS se prokazuje Myco avium až u poloviny případů. V dětském věku se vyskytuje aviární mykobakterióza téměř výhradně u jedinců, kteří nebyli kalmetizováni. Souvisí to se zkříženou imunitou, takže BCG vakcinace chrání významnou měrou i před tímto onemocněním. U dětí probíhá nejčastěji pod obrazem krční lymfadenitidy, ale vyskytlo se i několik závažných nálezů hilové lymfadenitidy, kde pro podezření na tumor byla provedena torakotomie. Klinický obraz a formy onemocnění se nijak neliší od tuberkulózy, stejně jako histologický nález. Pro diagnózu je rozhodující kultivační průkaz vyvolavatele a pozitivní kožní test pomocí aviárního senzitinu. Léčba onemocnění je velmi obtížná pro častou rezistenci na většinu základních AT a často i na léky druhé řady. Tam, kde je to možné, je nutné dát přednost chirurgickému řešení. Využívá se hlavně u případů krční lymfadenitidy. Není většinou indikováno u plicních forem a nelze ho využít u kožního postižení.

U našeho pacienta byl protrahovaný průběh onemocnění s postupným postižením lymfatických uzlin, plic, vedlejších dutin nosních a kůže v dosavadním trvání 23 let způsoben vrozeným onemocněním chronickou granulomatózou, která vlivem snížení imunity vedla k infekci multirezistentním kmenem Myco avium. Zatímco u imunokompetentního jedince by toto postižení

pravděpodobně vůbec nevzniklo a rozhodně by nemělo nepříznivý řadu let trvající protrahovaný průběh, u našeho pacienta probíhaly časté interkurentní infekce (charakteristické pro onemocnění chronickou granulomatózou), pro které byl celkem sedmkrát hospitalizován. Na většině z nich se podílela úporná infekce Myco avium. Zajímavé bylo, že během přerušované léčby v trvání 56 měsíců zůstala zachována citlivost i dočasný léčebný efekt ethambutolu, cycloserinu a clofaziminu. Trvalé vyléčení je zatím nepravděpodobné a prognóza zůstává nejistá.

Závěr:

Byl uveden případ protrahovaného onemocnění aviární mykobakteriózou, které během dosavadního trvání 23 let postihlo postupně lymfatické uzliny, plíce, vedlejší dutiny nosní a kůži. Příčinou byl vrozený defekt imunity (chronická granulomatóza), jehož podkladem je defekt nitrobuněčného zabíjení bakterií. Na nepříznivý průběh onemocnění měla vliv i zjištěná rezistence na většinu základních antituberkulotik a také na některé léky druhé řady, což je pro Myco avium příznačné. Při léčbě, která s přestávkami trvala 56 měsíců a při které bylo postupně využito kombinace 11 léků, zůstala zachována citlivost na ethambutol, cycloserin a clofazimin, při jejichž aplikaci se vždy nález zlepšil (vymizení kultivační pozitivity laryngeálních výtěrů, ústup kožních projevů). Výsledek léčby však byl vždy dočasný, takže prognóza onemocnění zůstává nejistá.

Literatura:

Berendes, H., Bridges, R. A., Good, R. A. A fatal granulomatosis of childhood. Minn. Med. 40: 309, 1957.

Křepela, K., Zástava, V., Kučerová, M. et.al. Fatální familiární granulomatóza u dětí. Čs. Pediat. 25, č. 3: 127 – 131, 1970.

Křepela, K. Onemocnění atypickými mykobakteriemi u dětí. Prakt. Lék. 55, č. 4: 133 – 135, 1975.

Křepela, K. Tuberkulóza dětí a dorostu a její diferenciální diagnostika. Praha: Maxdorf Jessenius, 1995.

Kubín, M. Infekce vyvolané atypickými mykobakteriemi. Praha: Avicenum, 1975.

Runyon, E. H. Veterans administration National tuberculosis Association cooperative study of mycobacteria. Amer. Rev. Tuberc. 72: 866 – 867, 1955.

Prof. MUDr. Karel Křepela, CSc.
Klinika pediatrie IPVZ a 1. LF UK a FTN
Vídeňská 800
140 59 Praha 4
E-mail: karel.krepela@seznam.cz

Vladimír Černý, Roman Kula,
Ivan Novák, Karel Cvachovec et al.

Sepse v intenzivní péči



Kniha je zařazena do loni zahájené *Edice intenzivní medicíny* (zatím s desítkou vydaných a připravovaných titulů). Její první vydání s doporučenými postupy diagnostiky a léčby těžké sepse vyšlo v roce 2000. Aktualizované vydání je přepracováno a rozšířeno podle doporučení k problematice, které bylo v odborném tisku publikováno v roce 2004. Dílo, na němž se podílelo jedenáct našich nejzkušenějších odborníků z fakultních klinik v Hradci Králové, Brně, Ostravě, Praze a Plzni, má daleko větší hodnotu, než by byl pouhý překlad platných guidelines. Je jejich tvůrčím způsobem zpracovanou a okomentovanou českou podobou, která je srozumitelným jazykem, dobrým stylem a systematickým uspořádáním přístupná nejširšímu okruhu zájemců.

První kapitoly pojednávají o definici sepse, o diagnóze infekce, která je základním předpokladem vzniku sepse, dále o roli antibiotik u sepse a u septického šoku. Nejrozsáhlejší částí knihy (22 strany) je kapitola *Respirační systém v sepsi*, objasňující řadu otázek, které může nastolit respirační insuficience (jedna z nejčastějších orgánových dysfunkcí u nemocných v sepsi). Stejně důkladně jsou zpracovány i další části: o podpoře oběhu, o současném stavu léčby imunologické sepse a o experimentální terapii či o podpůrné léčbě sepse.

Kapitoly končí desítkami odkazů na odbornou literaturu. Přes stovku jich uvádí každá z kapitol *Diagnóza infekce u sepse* a *Imunologická terapie sepse*. Závěrečnou částí je souhrn doporučení hlavního autora knihy k probraným diagnostickým a léčebným problémům. Přílohy tvoří další autorské texty vycházející z dokumentů *Surviving Sepsis Campaign for management of severe sepsis and septic shock* a *Practice parameters for hemodynamic support of sepsis in adult patiens: 2004 update*. Nakonec je připojen také doporučený postup diagnostiky a léčby meningokokové sepse, jehož podkladem je elaborát pracovní skupiny České společnosti anesteziologie, resuscitace a intenzivní medicíny. Tato odborná společnost doporučuje publikaci se širokým záběrem věnovat pozornost nejen svým členům, ale i dalším zájemcům pro svoji diagnostickou a léčebnou praxi.

Maxdorf/Jessenius, Praha 2005, ISBN 80-7345-054-2, 2. vydání, váz., 220 stran

Interferonem indukované granulomatózní onemocnění

Jan Anton

Pneumologická klinika 1. LF UK a Fakultní Thomayerova nemocnice, Praha

Souhrn:

Kazuistika popisuje tři případy pacientů, u nichž došlo ke vzniku nebo exacerbaci sarkoidózy, případně kožního granulomatózního onemocnění v průběhu protivirové léčby interferonem *α*.

Summary:

Granulomatosis induced by interferon

The study describes three cases of new sarcoidosis or exacerbation of sarcoidosis or dermatological granulomatosis while treated by interferon *α*.

Anton, J. Interferonem indukované granulomatózní onemocnění. Kazuistiky v pneumologii 2, č. 2: 8 – 10, 2005.

Klíčová slova:
- **interferon *α***
- **sarkoidóza**

Keywords:
- **interferon *α***
- **sarcoidosis**

Úvod:

Interferon α je imunomodulátor používaný jako protivirový lék u pacientů s aktivní chronickou hepatitidou C. Jeho protivirový efekt spočívá v inhibici syntézy proteinů a zvýšené degradaci virové RNA. Takto je navozen stav rezistence k nitrobuněčné virové infekci a efektorová složka imunitního systému je modulována směrem k neutralizaci virů a eliminaci jimi infikovaných buněk (Michavila et al. 2003). Kromě antivirového působení se prokázal efekt imunomodulačního účinku interferonu u chronické myeloidní leukemie, kožního lymfomu z T buněk, mnohočetného myelomu, melanomu, folikulárního lymfomu z B buněk a leukemie z vlasatých buněk (Marzouk et al. 2004). Jedním z nežádoucích účinků interferonu je vznik nebo exacerbace sarkoidózy.

Sarkoidóza je multisystémové onemocnění z neznámé příčiny, jehož prominentním imunologickým znakem je imunopatologická reakce oddálené přecitlivělosti a zvýšení Th1 imunitní odpovědi v místech postižení (Hunninghake et al. 1999). Buňky Th1 produkují interferon γ, který je též vytvářen makrofágy, hraje důležitou roli v aktivaci makrofágů a diferenciaci mononukleárů v epiteloidní buňky.

Exogenní interferon α působí při vzniku sarkoidózy nejspíše cestou signální transdukce, spočívající v ovlivnění produkce interferonu γ, redukci aktivace Th2 lymfocytů a zvýšení diferenciace Th1 lymfocytů.

Ribavirin, nukleosidový analog guanosinu, je lék užívaný jako antivirotikum u DNA i RNA virových infekcí. Často se užívá v kombinaci s interferonem při léčbě aktivní chronické hepatitidy C. Ribavirin zvyšuje Th1 odpověď prostřednictvím zvýšení produkce a exprese IL-12 mRNA, zvýšení produkce interferonu γ a TNF a snížení Th2 odpovědi (Marzouk et al. 2004).

Opakovaně byly publikovány případy sarkoidózy vyvolané či exacerbované kombinovanou léčbou interferonem a ribavirinem, avšak nejsou známy případy sarkoidózy sdružené s monoterapií ribavirinem (Papaioannides et al. 2004).

Ačkoliv bylo ve světové literatuře publikováno jen málo případů sarkoidózy sdružené s léčbou interferonem, předpokládá se, že výskyt této souvislosti je výrazně podhodnocený. Tento článek popisuje 3 případy interferonem indukované sarkoidózy.

Kazuistika č. 1:

Pacientka M. D., narozena v roce 1948, bez pozoruhodností v rodinné anamnéze, účetní, bez environmentální či profesionální expozice, byla od roku 1997 sledována na hepatologii IKEM pro virovou hepatitidu typu C. Intermitentně detekována HCV PCR pozitivita, histologický nález z opakovaných jaterních biopsiích provedených v roce 1997 s obrazem granulomatózního zánětu s nekaseifikujícími obrovskobuněčnými granulomy. Nález nevylučoval chronickou, mírně aktivní hepatitidu, avšak ani sarkoidózu jater. Pacientka byla léčena interferonem α (1997 – monoterapie 6 M.U. 3× týdně) a interferonem s ribavirinem (1999 – interferon 6 M.U./d po dobu 1 měsíce, posléze 6 M.U. s.c. 3× týdně; ribavirin 800 mg/d. Léčba byla ukončena v prosinci roku 1999 při negativním PCVR HCV).

V prosinci roku 1999 byla pacientka vyšetřena na plicním oddělení FN Motol pro intersticiální plicní změny, které nebyly doprovázeny ventilační či respirační poruchou při funkčním vyšetření plic. Na základě HRCT (noduly v peribronchovaskulární a subpleurální lokalizaci), lymfocytózy v BAL (25 % lymfo), S-ACE (115,4 U/l, norma do 30 U/l), hyperkalciurie (7,6 mmol/l), RTG ručních kloubů (cystická projasnění v hlavici proximálního článku

IV. a středního článku III. prstu odpovídající m. Jüngling) byla stanovena (bez histologického ověření) diagnóza sarkoidózy III. stupně. V březnu 2000 byla opakována jaterní biopsie s nálezem obrovskobuněčných nekaseifikujících granulomů. Pro postižení skeletu a hyperkalciurii byla pacientka léčena Prednisonem po dobu šesti měsíců (2. 8. 2000 – 2. 2. 2001 400 mg/d) s částečnou regresí HRCT nálezu a úpravou hodnot kalciurie.

Od roku 2001 je pacientka ve sledování ambulance naší kliniky, poslední HRCT kontrola provedena 18. 12. 2001, kdy byla popsána další mírná regrese intersticiálních plicních změn. Vzhledem k nepřítomnosti funkčního postižení je nadále pouze sledována, bez terapie.

Hepatologické vyšetření v září 2004 s nálezem elevace transamináz. Byla nasazena hepatoprotektiva, mírná elevace perzistovala i při kontrole v prosinci 2004. Provedeny náběry PCVR HCV, které se ukázaly jako pozitivní. Protivirová léčba nebyla zatím aplikována.

Kazuistika č. 2:

V roce 1993 se u pacientky M. B., narozené v roce 1958 (úřednice, bez pozoruhodností v předchozí anemnéze), bez jiných subjektivních obtíží, objevilo poprvé v životě erythema nodosum. Na základě klinického vyšetření, Ga scintigrafie a CT byla na TRN odd. Cvikov stanovena diagnóza sarkoidózy. Pacientka byla po dobu šesti měsíců léčena Prednisonem. Po této léčbě byla provedena CT a Ga scintigrafická kontrola, jež zaznamenala úplnou regresi nálezu.

Od té doby byla pacientka bez potíží až do roku1998, kdy byla vyšetřena pro ikterus. Na základě sérologie diagnostikována hepatitis typu C. Pacientka dále sledována na hepatologii liberecké nemocnice; sérologicky byl potvrzen přechod do chronicity, jaterní testy byly obvykle v normě (s občasnými elevacemi zejména ve stresových obdobích). V březnu roku 2001 došlo ke zhoršení jaterních testů bez nálezu na ultrasonografii. Byla provedena jaterní biopsie se závěrem: chronická hepatitis C s mírnými projevy zánětlivé aktivity a mírným stupněm periportální fibrózy. V červenci 2001 byla nasazena kombinovaná protivirová terapie interferonem α (6 M.U. 3× týdně) a ribavirinem (800 mg/d), po které dochází k normalizaci jaterních testů.

V prosinci roku 2001 byla pacientka pro nový výsev erythema nodosum odeslána na TRN odd. Cvikov. Zde bez poruchy respirace a ventilace při funkčním vyšetření. Na skiagramu hrudníku byla zjištěna výraznější, až retikulární plicní kresba. Bronchoskopické vyšetření makroskopicky negativní, BAL a punkce cariny bez patognomonického nálezu. Aktivita S-ACE lehce zvýšena (5,0 μkat/l, norma do 4,1 μkat/l). Pacientka byla odeslána na naši kliniku k dalšímu vyšetření, kde byly laboratorní hodnoty včetně kalcemie, kalciurie, jaterních testů a imunologických náběrů ve fyziologických mezích. Zvýšení TU markerů CA 125 a CA 15–3 přisuzujeme hepatální lézi. Bez poruchy ventilace i respirace v klidu i při námaze. V BAL zaznamenána lymfocytóza (AM 60 %, Ly 40 %). Imunoregulační index v BAL v normě (2,50). TBB nevýtěžná. Doplněno HRCT hrudníku s následujícím nálezem: v mediastinu zmnožené horní i dolní paratracheální mízní uzliny, lehce zvětšené bifurkační mízní uzliny, lehce zvětšené hilové mízní uzliny oboustranně (10 až 12 mm). Na HRCT skenech jsou patrné peribronchiální intersticiální infiltráty centrálně a dále drobné noduly (do 3 mm) neostře ohraničené s predilekcí centrálně a směrem do horních laloků, výrazněji vpravo. Pouze místy lehké zesílení interlobulárních sept. Závěr: sarkoidóza II. stupně. Dále vyloučeno oční postižení. Vzhledem k nepřítomnosti funkční plicní poruchy indikována pouze observace. Při PCR RNA HCV negativitě protivirová léčba vysazena v únoru 2002. Při kontrole v dubnu 2002 dochází k úplné spontánní remisi erythema nodosum. Při kontrole v dubnu 2002 HRCT nález stacionární, pacientka je nadále bez funkčního plicního postižení. V průběhu doby dochází 2× (2003, 2004) k recidivě kloubního postižení s remisí po NSA a jedné recidivě erythe-

Obr. č. 1: Kazuistika č. 2: bilaterální hilová lymfadenopatie a retikulonodulární intersticiální plicní změny odpovídající exacerbaci sarkoidózy při léčbě interferonem

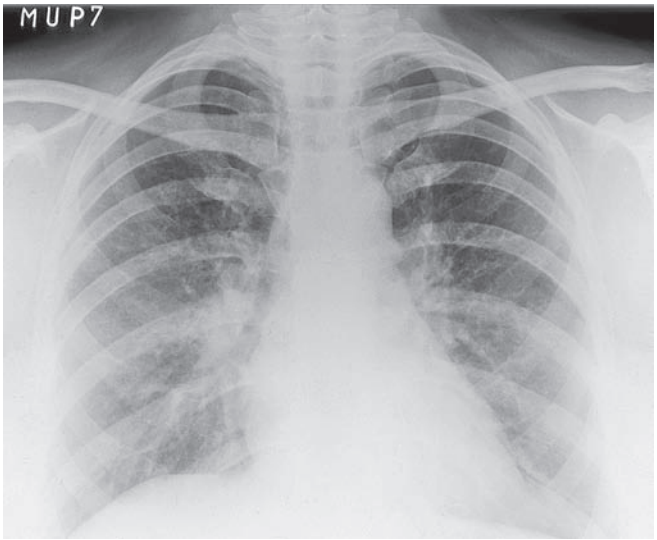

Obr. č. 2: Kazuistika č. 2: spontánní remise bilaterální hilové lymfadenopatie a retikulonodulárních intersticiálních plicních změn za 3 roky po vysazení interferonu

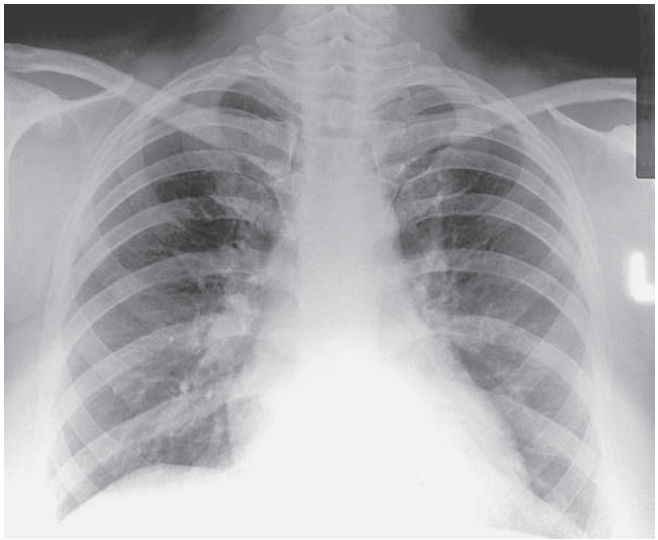

ma nodosum (2004) se spontánní remisí. Při kontrole v únoru roku 2005 dochází k úplné regresi intersticiálních změn a hilové lymfadenopatie na RTG hrudníku. Hepatitida od vysazení protivirové léčby zůstala nadále bez známek aktivity.

Kazuistika č. 3:

Pacient S. A., ročník narození 1964, s výskytem Sjögrenova syndromu v rodinné anamnéze (matka), hudebník, s dlouholetou anamnézou drogové závislosti na intravenózně aplikovaných látkách (1979–1983 opiáty, 1983–1991 alkohol, 1991–2003 pervitin, nyní od srpna 2003 abstinuje). Kuřák – 15 cigaret denně. V roce 1985 hospitalizován ve FN Královské Vinohrady pro suicidální pokus, tehdy provedená jaterní biopsie s nálezem toxické léze jater (100 Rohypnolů + další neurčené léky) bez známek jaterní infekce. V období posledních deseti let prodělal virovou hepatitidu typu A i B, v roce 2003 u něho byla biopticky ověřena jaterní cirhóza při virové hepatitidě typu C. V únoru roku 2004 byla započata léčba interferonem α (6 M.U. 1× týdně) a ribavirinem (1 200 mg/d). V květnu 2004 zjištěn diabetes mellitus I. typu a zahájena inzulinoterapie. V říjnu 2004 HBC RNA dle PCR negativní, diagnostikována hypothyreóza s elevací TSH na 36,59 mIU/l, fT4 3,05 pmol/l. Doplněna sonografie štítné žlázy s obrazem thyreoidální imunopatie. Zahájena substituce Euthyroxem. Asi od června roku 2004 pozoroval v místě starých jizev po intravenózní aplikaci drog a hýždích, které byly bez předchozích jizevnatých změn, vyvýšené, bolestivé exfoliace bez exulcerací, místy charakteru erythema nodosum. V listopadu byla provedena biopsie kožních exfoliací s nálezem obrovskobuněčných nekaseifikujících granulomů charakteru sarkoidózy. V prosinci 2004 pacient odeslán k vyšetření v naší ambulanci. Zde proveden RTG hrudníku, který byl bez patologických změn. Funkční plicní vyšetření bez poruchy ventilace a respirace. Laboratorně: snížené zastoupení celkových T lymfocytů s výrazněji sníženými CD8, bez známek hyperkalcemie či hyperkalciurie; vyšetření S-ACE z technických důvodů nebylo provedeno. Hodnoceno jako granulomatózní reakce při léčbě interferonem, indikována pouze observace. Vzhledem k negativitě HBC interferon v lednu 2005 vysazen. Do března 2005 dochází k úplnému ústupu kožního nálezu.

Diskuse:

Symptomy akutní nebo subakutní sarkoidózy, jakými jsou malátnost, nechutenství, únava, subfebrilie a váhový úbytek, se kryjí s nejčastějšími vedlejšími účinky interferonu. Proto mohou být případy sarkoidózy snadno zaměněny za vedlejší účinky protivirové léčby. V Hofmanově studii šedesáti pacientů léčených interferonem byla zaznamenána sarkoidóza u 5 % z nich (Papaioannides et al. 2004).

Poslední přehled všech případů sarkoidózy, sdružené s léčbou interferonem, publikovaný ve světové literatuře, byl uveřejněn v březnu roku 2005 a obsahoval výčet 51 pacientů. U více než 90 % pacientů došlo k prvomanifestaci sarkoidózy až po zahájení protivirové léčby. U 40 % pacientů se jednalo o monoterapii interferonem, 60 % pacientů podstoupilo kombinovanou léčbu s ribavirinem. U 66 % pacientů se onemocnění manifestovalo do šesti měsíců od zahájení léčby, u 26 % pacientů se příznaky objevily až po jejím ukončení. U 76 % pacientů se jednalo o plicní, u 60 % pacientů o kožní projevy, bylo zaznamenáno i izolované postižení kůže v oblasti starých jizev a tetování. Bez ohledu na ukončení léčby interferonem (60 % pacientů) či léčbu steroidy (41 %) došlo k remisi či zlepšení u 83 % pacientů, 11 % pacientů zůstalo stabilních a jen u 6 % pacientů došlo po počátečním zlepšení k relapsu (Ramos-Casals et al. 2005).

V článku jsou popsány tři dosud nepublikované případy granulomatózního onemocnění sdruženého s léčbou interferonem α. V jednom případě (kazuistika č. 2) byla diagnóza sarkoidózy stanovena již před zahájením protivirové léčby, v obou dalších případech došlo k prezentaci onemocnění v jejím průběhu. Kožní postižení bylo zaznamenáno u dvou případů (kazuistika č. 2 a 3), z toho v jednom případě bylo izolované (kazuistika č. 3). V obou případech s plicní manifestací nebylo zjištěno žádné funkční postižení. V jednom případě došlo k úplné, v jednom k částečné regresi (po léčbě kortikosteroidy) RTG nálezu po vysazení protivirové léčby. Izolované kožní postižení po ukončení protivirové léčby zcela ustoupilo.

Závěr:

Naše kazuistiky spolu s dosud publikovanými případy potvrzují možnost indukce nebo exacerbace sarkoidózy při léčbě interferonem α. Vzhledem k tomu, že se interferon užívá u stále vyššího počtu pacientů v nejrůznějších indikacích, je nutno tuto eventualitu brát v potaz.

Literatura:

Hunninghake, G. W., Costabel, U., Ando, M. et al. American Thoracic Society. European Respiratory Society. World Association of Sarcoidosis and Other Granulomatous Disorders. Statement on sarcoidosis. AJRCCM 160: 736 – 755, 1999.

Marzouk, K., Saleh, S., Kannass, M, Sharma, O. P. Interferon -induced granulomatous lung disease. Curr Opin Pulm Med 10: 435 – 440, 2004.

Michavila, A., Sánchez, M. M., Ronchel, J. P. et al. Sarcoidosis following combined ribavirin and interferon therapy: a case report and review of the literature. Arch Bronchopneumol 40: 45 – 49, 2003.

Papaioannides, D., Fotinou, M., Korantzopoulos, P. et al. Sarcoidosis associated with interferon alpha therapy for chronic hepatitis C. Med Sci Monit 10: 5 – 7, 2004.

Ramos-Casals, M., Mana, J., Nardi, N. et al. Sarcoidosis in patients with chronic hepatitis C virus infection: analysis of 68 cases. Medicine (Baltimore) 84, 2: 69 – 80, 2005. (abstract)

MUDr. Jan Anton
Pneumologická klinika 1. LF UK
a Fakultní Thomayerovy nemocnice
Vídeňská 800
140 59 Praha 4

SJÖGREN HENRIK S. C. (1899–1986) – švédský oftalmolog, profesor v Lundu a Göteborgu, který vypracoval postup pro transplantaci rohovky. (Zdroj: Velký lékařský slovník)

Neobvyklá příčina exacerbace astmatu

Dagmar Thuroczyová, Libor Fila, Jaromír Musil, František Petřík, Martin Trefný

Pneumologická klinika 2. LF UK a FN Motol, Praha

Souhrn:

Astma bronchiale je chronické zánětlivé onemocnění dýchacích cest. Obvyklými spouštěči exacerbace astmatu jsou alergeny, tělesná zátěž, hyperventilace, změny počasí, chlad, respirační infekce, kouření, potraviny, aditiva, léky, hormonální vlivy a gastroezofageální reflux. Kazuistika popisuje případ pacientky, u které byla exacerbace vyvolána zánětlivým onemocněním intervertebrálních disků páteře – spondylodiscitidou.

Summary:

Unusual cause of asthma exacerbation

Bronchial asthma is defined by chronic inflammation of the airways. The asthma exacerbation is usually triggered by allergens, physical exertion, hyperventilation, changes in weather, cold, respiratory infection, smoking, foodstuffs, additives, medical drugs, hormonal effects and gastroesofageal reflux. The study describes a case of a patient in whom the exacerbation was triggered by the inflammation of intervertebral discs – spondylodiscitis.

Thuroczyová, D., Fila, L., Musil, J., Petřík, F., Trefný, M. Neobvyklá příčina exacerbace astmatu. Kazuistiky v pneumologii 2, č. 2: 11 – 14, 2005.

Klíčová slova:
- **astma bronchiale**
- **spondylodiscitida**

Keywords:
- **bronchial asthma**
- **spondylodiscitis**

Úvod:

Astma bronchiale je chronické zánětlivé onemocnění dýchacích cest. Hlavními buňkami zánětu jsou eosinofilní granulocyty, žírné buňky a T-lymfocyty (především CD4 + Th2 lymfocyty), méně se uplatňují neutrofilní a bazofilní granulocyty.

Tento zánět doprovází hyperreaktivita průdušek, jejímž výsledkem jsou projevy bronchiální obstrukce, která je reverzibilní spontánně nebo vlivem léčby. Klinicky se onemocnění projevuje opakovanými epizodami pískotů, dušnosti, tíhy na hrudi a kašle.

Diagnóza je stanovena, pokud jsou klinické příznaky podpořeny funkčním vyšetřením s průkazem bronchiální hyperreaktivity (nálezem reverzibilní obstrukční ventilační poruchy po podání bronchodilatancií nebo spontánně, pozitivního bronchokonstrikčního testu a/nebo denní variability PEF > 20 %). V anamnéze pacientů s astma bronchiale bývají i jiné projevy atopie, nejčastěji atopický ekzém nebo alergická rýma. Prevalence astmatu stoupá, vliv mají měnící se životní podmínky (alergeny v ovzduší a bytech, menší expozice infekcím, kouření).

Kazuistika:

53letá pacientka, nekuřačka, od mládí v invalidním důchodu pro astma bronchiale. Astma bylo u ní diagnostikováno v 5 letech, intermitentně léčena systémovými kortikoidy, stav kolísavý. Zvládala běžnou denní aktivitu, rekreačně jezdila na kole. Z dalších onemocnění se léčila s hypertenzí, byla diabetička (diabetes kompenzován dietou), byla obézní.

Na naší klinice byla hospitalizována poprvé roku 2001 k bronchodilatační přípravě před operací (cholecystektomie pro cholecystolitiázu). V té době se její hodnoty FEV_1 pohybovaly kolem 1,86 l (71 % náležité hodnoty). Skiagram hrudníku při příjmu byl tehdy bez patologického nálezu (obr. č. 1).

Po dvou letech byla přijata na naši kliniku 15. července 2003 pro dušnost, febrilie a bolesti v zádech bez propagace. Při příjmu měla teplotu 37,6 °C, byla výrazně dušná, poslechově byly zaznamenány difúzně exspirační pískoty a vrzoty. Paravertebrálně vpravo v oblasti hrudní páteře pacientka udávala na poklep bolestivé místo, tapotement byl bilaterálně negativní.

Obr. č. 1: Zadopřední skiagram hrudníku, 2001

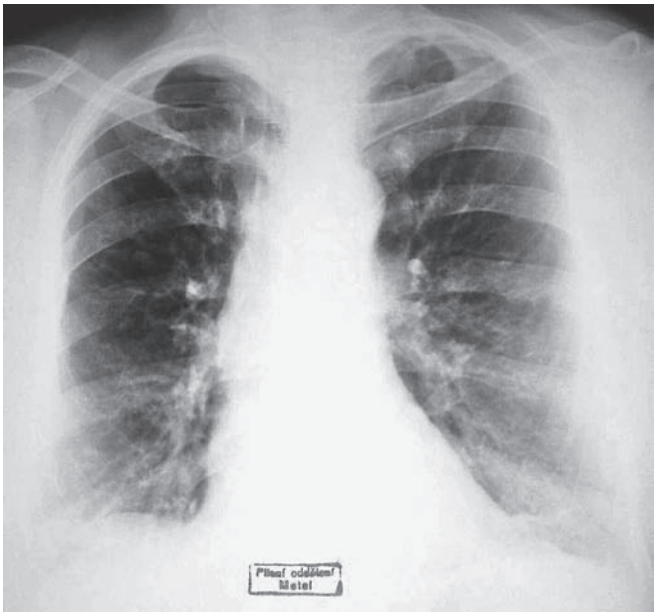

Obr. č. 2: Zadopřední skiagram hrudníku při příjmu, 2003

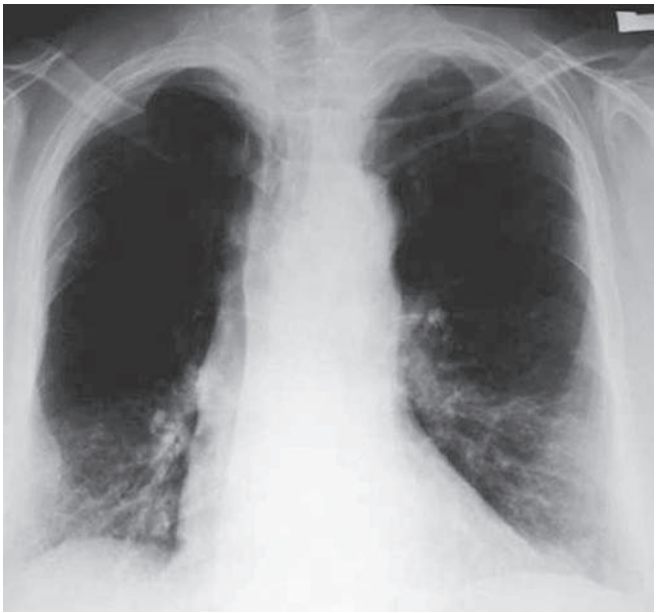

Laboratorní ukazatele byly až na leukocytózu (22,6 × 10^9/l) a elevaci CRP (150,3 mg/l) v normě. EKG bez převodní poruchy či známek ischemie. Pacientka byla bez poruchy respirace. Spirometrické vyšetření prokázalo obstrukční ventilační poruchu, hodnota FEV_1 byla 1,14 l (43 % náležité hodnoty), což znamenalo významné zhoršení oproti hodnotám z roku 2001.

Byl proveden skiagram hrudníku (obr. č. 2) s nálezem zastínění charakteru infiltrátu při hrudní stěně v oblasti středního plicního pole vpravo zasahujícího i do horního plicního pole, mediálně neostře ohraničeného. Jinak až na zastínění bilaterálně bazálně způsobené sumací měkkých tkání při obezitě normální nález.

Vzhledem k bolestem hrudní páteře, na které si pacientka stěžovala, byl proveden při příjmu také RTG hrudní a bederní páteře (obr. č. 3), kde byla popsána pouze komprese obratlových těl Th 4 a Th 5 a náznak esovité skoliózy hrudní páteře. Stav jsme hodnotili jako exacerbaci astmatu při suspektní pleuropneumonii vpravo. Pacientka byla léčena koamoxicilinem intravenózně a bronchodilatancii infúzně i inhalačně. Během hospitalizace došlo k dekompenzaci diabetu, hodnoty glykémie se pohybovaly od 7,0 do 18,7 mmol/l.

Obr. č. 3: RTG hrudní a bederní páteře

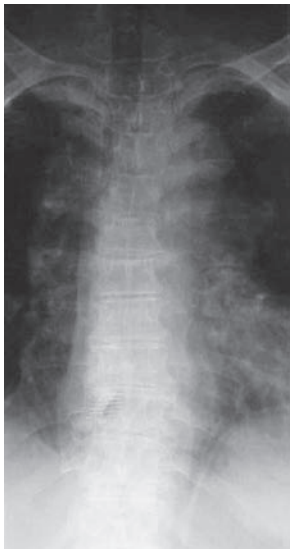

Při léčbě došlo k poklesu zánětlivých markerů, ale bolesti v hrudní páteři progredovaly. Proto bylo 23. července 2003 provedeno vyšetření MRI páteře (obr. č. 4) s nálezem výrazné úhlovité kyfózy hrudní páteře s vrcholem v Th 6, klínovité komprese obratlových těl Th 5–6 a suspektního zúžení páteřního kanálu v úrovni Th 6; jednoznačné změny na míše nebyly prokázány.

Nález jsme konzultovali s ortopedem, který pacientku konziliárně vyšetřil a stav hodnotil jako difúzní spondylózu a spondylartrózu při poróze skeletu při chronické kortikoterapii. Pacientka byla vyšetřena i neurologem. Vzhledem k chronické kortikoterapii stanovil diagnózu vertebrogenního algického syndromu hrudní páteře při degenerativních změnách a poróze skeletu a doporučil konzervativní postup. I přes doporučenou léčbu bolesti progredovaly a 7. srpna 2003 se u pacientky rozvinula spastická paraparéza dolních končetin a inkontinence.

Týž den bylo u pacientky provedeno MRI vyšetření krční a hrudní páteře (obr. č. 5) s nálezem pokročilé spondylodiscitidy

Obr. č. 4: MRI páteře, 23. 7. 2003

Obr. č. 5: MRI krční a hrudní páteře, 7. 8. 2003

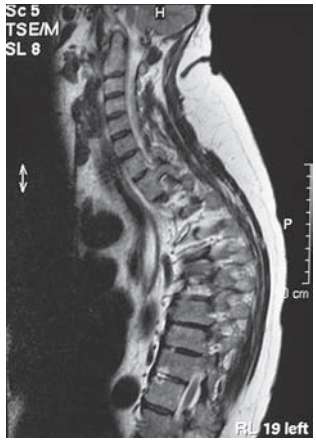

Obr. č. 6: Peroperační histologie (snímek zapůjčen z Ústavu patologie a molekulární medicíny 2. LF UK a FN Motol)

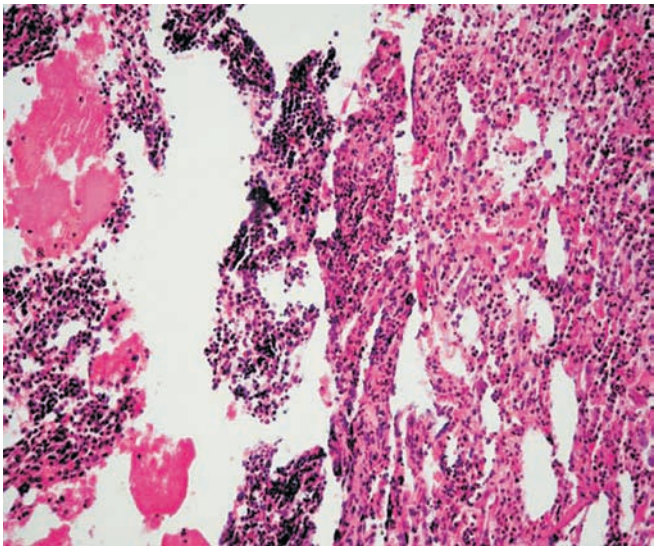

v úrovních Th 6/7, Th 5/6, Th 4/5, epidurálního abscesu v páteřním kanálu v rozsahu Th 2–7, komprese míchy a myelopatie v úrovni Th 3–4.

S nálezem byl kontaktován neurolog, který vzhledem k akutnosti nálezu doporučil spondylochirurgickou konzultaci. Spondylochirurg s přihlédnutím k celkovému stavu pacientky a těžké obezitě hodnotil výkon jako technicky velmi obtížný a rizikový. Astma bylo u pacientky nestabilní, obtížně kompenzovatelné léčbou. Přetrvávala dušnost a poslechový nález exspiračních pískotů.

7. srpna 2003 ve večerních hodinách byla pacientka přeložena na JIP I. chirurgické kliniky FN v Motole. Vzhledem k nestabilitě astmatu a celkově špatnému stavu jsme po výkonu předpokládali nutnost umělé plicní ventilace.

Následujícího dne byla spondylochirurgem provedena laminektomie Th 4–6 s následnou stabilizací hrudní páteře osteosyntézou. Dle peroperační histologie (obr. č. 6) nález nesvědčil pro nádor, šlo velmi suspektně o hnisavou spondylitidu (tumor nezastižen, fragmenty spongiózní kosti s hypercelulární dření, s proliferací zvláště v myeloidní řade. V biopsii nalezeny jen útržky nekrotických kostních trámečků uložených v leukocytárně celulizované dřeni).

Pooperační období bylo u pacientky komplikováno levostrannou pneumonií (obr. č. 7) s rozvojem respiračního selhání a nutností umělé plicní ventilace a rovněž dekompenzací diabetu. Pacientka byla přeložena na ARO.

Po odpojení od ventilátoru byla pacientka 21. srpna 2003 přeložena zpět na naši kliniku. Byla již schopná rehabilitace, postupně došlo k regresi pooperační pneumonie, což dokládá skiagram hrudníku z 8. září 2003 (obr. č. 8).

I přes rehabilitační úsilí neurolog hodnotí paraparézu jako ireverzibilní, prognosticky se hybnost dolních končetin nemůže výrazněji zlepšit.

29. září 2003 byl stav pacientky komplikován dekubitální sepsí, která byla léčena na metabolické jednotce, kde i přes veškerou léčbu pacientka po 2 týdnech zemřela.

Obr. č. 7: Zadopřední skiagram hrudníku s nálezem levostranné pneumonie, 21. 8. 2003

Obr. č. 8: Zadopřední skiagram hrudníku, 8. 9. 2003

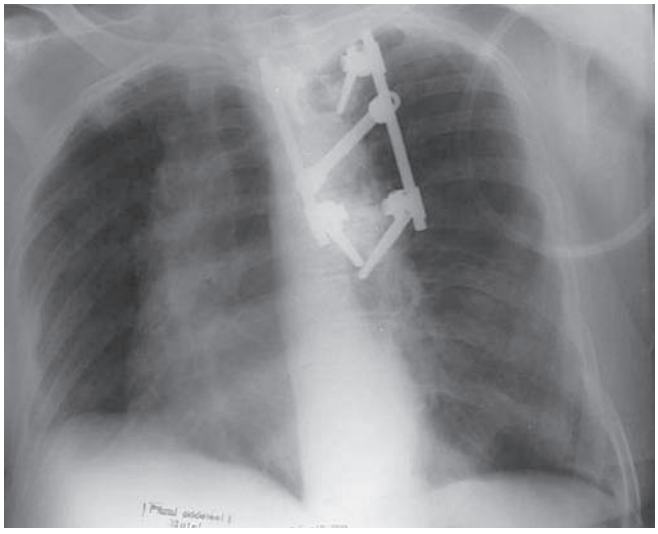

Diskuse:

Mezi obvyklé spouštěče astma bronchiale patří:

- alergeny (roztoče, plísně, pyly, zvířecí alergeny)
- tělesná zátěž a hyperventilace
- změny počasí, chlad
- respirační infekce
- kouření
- potraviny, aditiva, léky
- hormonální vlivy
- gastrezofageální reflux

Kromě obvyklých příčin exacerbace astmatu se setkáváme i s neobvyklými příčinami. V našem případě byla exacerbace vyvolána (nebo jenom provázena?) postupně se rozvíjející spondylodiscitidou. Je to zánětlivé onemocnění intervertebrálního disku, které postihuje i přilehlá obratlová těla. Patogeneticky se uplat-

ňují hematogenní infekce, obvykle stafylokokové. Onemocnění se projevuje bolestmi a pocitem ztuhlosti v zádech. Provázejí je teploty nad 38 °C. Laboratorně je přítomna elevace zánětlivých markerů. RTG nálezem bývá snížení intervertebrálních disků a destrukce přilehlých krycích plotének obratlových těl. Léčba je ve většině případů konzervativní, jen při dlouhotrvajícím průběhu je nutné operační řešení – stabilizace a fúze přilehlých obratlů.

V našem případě byly opakovaně nabrány hemokultury, kde byl zachycen Staphylococcus aureus. Bolesti zad, na které si pacientka stěžovala, byly opakovaně dávány do souvislosti s porotickými změnami skeletu při chronické kortikoterapii. RTG nález páteře byl v souladu s nálezem při spondylodiscitidě, byl však interpretován jako degenerativní změny páteře při poróze skeletu.

Febrilie a elevace zánětlivých markerů jsou známky nespecifické, patří jak do obrazu spondylodiscitidy, tak do obrazu pleuropneumonie, která u pacientky souběžně probíhala.

Spondylodiscitida je onemocnění s nízkou prevalencí. Vyskytuje se hlavně u imunokompromitovaných pacientů. Jeho léčba je ve většině případů konzervativní: klid na lůžku, stabilizace postiženého úseku páteře (korzet, ortéza) a antibiotika intravenózně. U naší pacientky byl stav hodnocen jako vertebrogenní algický syndrom při těžké poróze skeletu. Ortopedy byl doporučen konzervativní postup, který se shoduje s léčbou spondylodiscitidy (klid na lůžku a stabilizace postiženého úseku páteře). Vzhledem k drobné pleuropneumonii byla pacientka zajištěna rovněž intravenózními antibiotiky. Na progresi onemocnění se nepochybně podílela dlouhodobá léčba kortikosteroidy (Pulmicort 1200 mg a Medrol 16 mg) a také diabetes mellitus, disponující k stafylokokovým infekcím.

Závěr:

Tímto sdělením bych chtěla poukázat na to, že je třeba myslet i na neobvyklé příčiny exacerbace astmatu. V našem případu byla exacerbace vyvolána (nebo jenom provázena?) postupně se rozvíjející spondylodiscitidou. Bolesti zad, kterými trpí velké procento populace, mají nejčastější původ v degenerativních nebo porotických změnách páteře, méně často jsou to nádorové bolesti. U nás se jednalo o zánětlivou etiologii, která způsobila rozpaky i u odborníků na danou oblast.

Literatura:

Global strategy for astma management and prevention. National Institutes of Health, National Heart, Lung and Blood Institute, 2002.
Klener, P. et al. Vnitřní lékařství. Praha: Galén, Karolinum, 2001.
Sosna, A., Vavřík, P., Krbec, M., Pokorný, D. Základy ortopedie. Praha: Triton, 2002.
Zatloukal, P., Bezdíček, P., Fiala, P. et al. Vnitřní lékařství, díl IIIa: Pneumologie. Praha: Karolinum, 2001.

MUDr. Dagmar Thuroczyová
Pneumologická klinika 2. LF a FN Motol
V Úvalu 84
150 06 Praha 5
E-mail: thuroczyova@hotmail.com

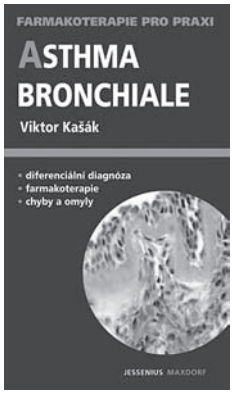

Viktor Kašák

Asthma bronchiale

Hlavní autor úspěšné, již dvakrát vydané publikace *Překonejte své astma*, přichází s novou monografií. Kniha vychází jako 1. svazek nově zahájené edice příruček pro praktické lékaře – Farmakoterapie pro praxi. Významný příspěvek k této problematice uveřejnil autor s názvem Preskripční trendy ve farmakoterapii astma bronchiale v České republice v letech 1999–2003, loni na stránkách časopisu ČPFS Studia pneumologica et phthiseologica. Problematice se ostatně věnuje dlouhodobě.

Zde prezentované dílo vzniklo ze společného záměru editora a autora vytvořit pro ošetřujícího lékaře průvodce se širším záběrem, než je to obvyklé u podobných praktických příruček, od nichž se liší již základní koncepcí, opodstatněnou skutečností, že jak ve světě, tak v ČR je astma často nedostatečně a pozdě diagnostikováno a léčeno.

Proto autor sice klade hlavní důraz na farmakoterapii (59 stran), ale protože dobře zná každodenní praxi a její nedostatky, správně soudí, co ošetřující lékaři postrádají: souhrn medicínských poznatků o astmatu, který proto s názvem *Repetitorium* (43 strany) zařadil hned za úvodem. Další částí knihy je kapitola *Vyšetření, diferenciální diagnostika,* jež je rozsahem kratší (15 stran), o to však významnější. Závěrečné strany vyplňuje shrnutí chyb a omylů (v komplexu péče o nemocného s astmatem), které by mohly mít pro něj vážné následky.

Stěžejní – farmakoterapeutická – část díla není učebnicí, ale pro každého ošetřujícího (včetně praktického) lékaře srozumitelnou pomůckou, která vytyčuje cíle a podrobně seznamuje s prostředky antiastmatické léčby a terapeutickými postupy. Uživatel příručky zde má k dispozici řadu informací a metodických rad týkajících se různých typů astmatiků (zejména v podkapitole *Léčba vybraných rizikových skupin nemocných*). Zajímavým a poučným doplňkem této kapitoly jsou farmakoterapeutické kazuistiky.

Maxdorf, Praha 2005, ISBN 80-7345-062-3, váz., 148 stran

Zajímavé bronchologické (a morfologické) nálezy

Pavel Bartoň[1], Martin Drajna[1], Zoltán Kerekes[2]

[1]OLÚ Jevíčko
[2]Patologie, s. r. o., Litomyšl

Bartoň, P., Drajna, M., Kerekes, Z. Zajímavé bronchologické (a morfologické) nálezy. 1. díl – Tuberkulóza. Kazuistiky v pneumologii 2, č. 2: 15 – 17, 2005.

Klíčová slova:
- **tuberkulóza**
- **flexibilní bronchoskopie (FOB)**
- **bronchoskopické nálezy**

Keywords:
- **tuberculosis**
- **flexible bronchoscopy (FOB)**
- **bronchoscopic findings**

1. díl – Tuberkulóza

Diagnóza tuberkulózy se opírá o klinickou symptomatologii, RTG nález na skiagramu hrudníku a průkaz Mycobacteria TBC. K potvrzení diagnózy může přispět také průkaz specifických protilátek IgG A60 a vyšetření genovými sondami. Tuberkulinový test pozbývá v populaci promořené očkováním svůj význam. Přesto jej ale provádíme, protože jeho konverze ve srovnání s výsledky známými u pacienta v minulosti může být jedním z důležitých kamínků v „mozaice“ konečné diagnózy onemocnění.

Při bronchoskopii nacházíme normální tracheobronchiální anatomii a vzhled sliznice, slizniční a podslizniční granulace, slizniční ulcerace, endobronchiální polypy, stenózu bronchů, antrakotické pigmentace i antrakofibrotické změny. Tuberkulózou postižené lymfatické uzliny mohou perforovat do tracheobronchiálního stromu, napodobovat endobronchiální malignity a sekundárně způsobovat obstrukci bronchů se syndromem obstrukční dušnosti a rozvojem zánětu, atelektázy nebo rozpadavého procesu za stenózou.

„Pestrost“ bronchologických nálezů dokumentuje i klasifikace endobronchiální tuberkulózy od japonských autorů (Rikimaru et al. 1994):

- stenózující typ s fibrózou
- stenózující typ bez fibrózy
- aktivní typ kazeózní
- tumoriformní typ
- ulcerózní typ:
  - fáze aktivní – ulcerace bez přítomnosti regeneračního epitelu
  - fáze hojení – ulcerace s přítomností regeneračního epitelu
  - fáze jizvení – bez ulcerací
- granulační typ
- nespecifické bronchiální typy
- antrakóza a antrakofibróza sliznice bronchů

Při bronchoskopii provádíme k odběru materiálu aspiráty cévkou, kartáčové stěry, aspiraci punkční jehlou, výplachy – vše k vyšetření na BK, cytologii a na nespecifickou bakteriální flóru. Při nálezu granulací, ulcerací a polypů je indikována excize bioptickými kleštěmi k histologickému vyšetření.

Průkaz Mycobacteria TBC se daří také při opakovaném vyšetření sputa ve 3 – 5 následujících dnech po bronchoskopii. Jedna ze studií uvádí až 73% pozitivitu u původně (před bronchoskopií) negativních pacientů.

V seriálu Zajímavé bronchologické nálezy, který nebude klasickými kazuistikami, bychom chtěli ukázat zajímavé bronchologické, event. cytologické a histologické nálezy (nejen při tuberkulóze), doplněné anamnestickými a klinickými údaji.

Případ 1.

Jedná se o nález u 83leté pacientky udávající subjektivně zhoršení dušnosti po chřipkovém onemocnění. Skiagram hrudníku ukázal oboustranně apikálně drobnoskvrnitou diseminaci s cípovitými a pruhovitými stíny od hilů do periferie.

FOB: atrofie sliznice, vazký, hustý, bílý sekret. Centrálně i periferně četné plošné pigmentace.

Obr. I/1

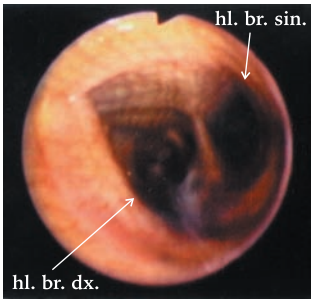

Obr. I/2

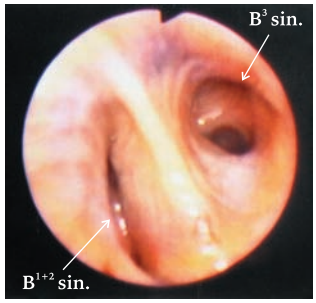

Obr. I/3

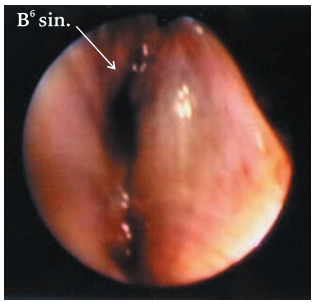

Obr. I/4

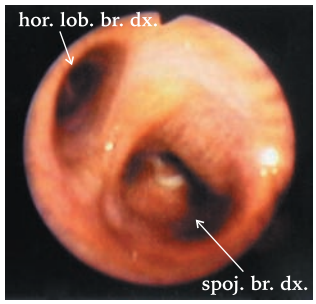

Obr. II

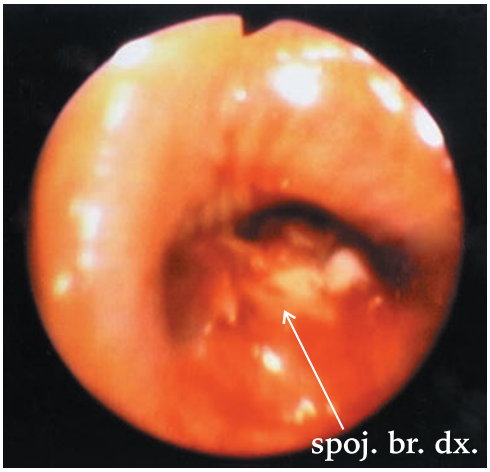

Legenda k obrázkům
Obr. I/1: distální trachea, hlavní bronchy
Obr. I/2: segmentální průdušky horního lobárního bronchu vlevo
Obr. I/3: štěrbinovitě zúžený až uzavřený B^6 vlevo
Obr. I/4: bíle lemovaná granulace ve spojném bronchu vpravo, pravý střední a dolní lobární bronchus nelze rozlišit
Obr. II: detailní pohled na změny ve spojném bronchu vpravo

Nález byl hodnocen jako možná koincidence specifického a (endoskopicky s větší pravděpodobností) nádorového procesu. Cytologický nález byl negativní, z aspirátů a výplachů prokázána masivní BK mikroskopická pozitivita.

V duchu citované klasifikace (Rikimaru et al. 1994) se jedná o tyto formy endobronchiální TBC:

- antrakózu + antrakofibrózu (hlavní carina a hlavní bronchy; obr. I/1)
- stenózující typ bez fibrózy (segmentální bronchy B^{1+2} a B^3 l.sin.; obr. I/2)
- stenózující typ s fibrózou B^6 l.sin. (obr. I/3)
- granulační – ulcerózní – tumoriformní typ (obr. I/4 a II)

Případ 2.

Jedná se o nález u 86letého pacienta, nekuřáka, který pracoval jako stavební dělník. Subjektivně udává progredující dušnost. Skiagram hrudníku ukázal tumorózní pravý plicní hilus s bohatou skvrnito-pruhovitou krustou směřující do periferie. Hilové kalcifikáty, brániční adheze.

Obr. I/1

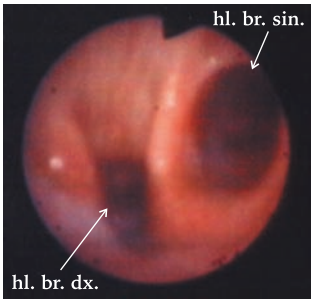

Obr. I/2

Obr. I/3

Obr. I/4

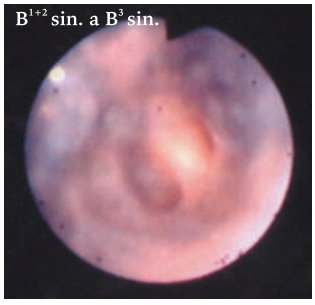

Obr. I/1: deviace hlavní cariny doprava, extramurálně podmíněná deformace průsvitu distální průdušnice a pravého hlavního bronchu.
Obr. I/2, 3, 4: vlevo rozsáhlé pigmentace s deformací průsvitu průdušek, interlobárních a intersegmentálních carin v horním lobárním, lingulárním a 6. segmentálním bronchu
Obr. I/2: pigmentace v horním lobárním bronchu vlevo
Obr. I/3: deformovaný „vlastní“ horní lobární bronchus vlevo
Obr. I/4: deformovaná intersegmentální carina B^{1+2} a B^3 vlevo

Obr. II/1

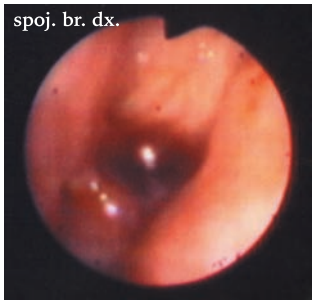

Obr. II/2

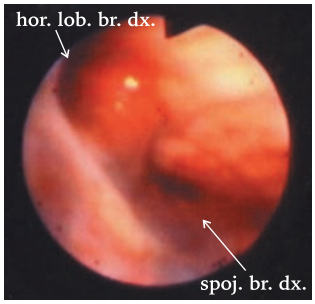

Obr. II/3

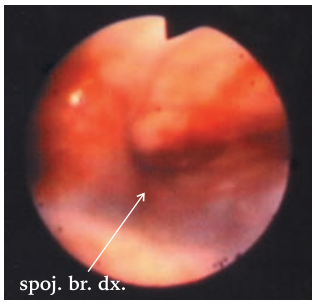

Obr. II/4

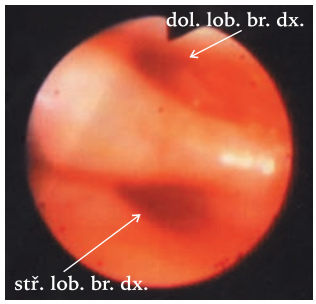

Vpravo: deformované průsvity průdušek, zarudlé, prokrvácené; longitudinálně zřasená, fragilní sliznice
Obr. II/1, 3: spojný bronchus
Obr. II/2: horní lobární bronchus a spojný bronchus
Obr. II/4: střední a dolní lobární bronchus

Bronchoskopický nález byl hodnocen jako možná koincidence specifického a nádorového procesu. Z výplachu bronchů vyšla masivní BK mikroskopická i kultivační pozitivita. Z aspirátů a výplachů levého horního lobárního a lingulárního bronchu a také z výplachu pravého dolního lobárního bronchu byl cytologicky potvrzen dlaždicobuněčný karcinom.

Dle klasifikace Rikamaru et al. (1994) jde o:

- tumoriformní typ (obr. I/1, II/1 – 4)
- stenozující typ – antrakózu a antrakofibrózu sliznice bronchů (obr. I/2, 3, 4).

Literatura:

Homolka, J. Pneumologie. Vnitřní lékařství. Svazek III. Praha: Galén – Karolinum, 2001.
Rikimaru, T., Tanaka, Y., Ochikawa, Y., Oizumi, K. Endoscopy classification of tracheobronchial tuberculosis with heating process. Chest 105, 1: 318 – 319, 1994.
Udaya, B. S. Prakash (ed.) Bronchoscopy. New York: Raven Press, 1994.

MUDr. Pavel Bartoň
OLÚ 510
569 43 Jevíčko

KAZUISTIKY V PNEUMOLOGII



Pomocník alergologa a klinického imunologa

- pro lékaře pečující o alergiky, astmatiky a nemocné s ostatními imunopatologickými stavy (bez ohledu na specializaci)

REGISTRACE K BEZPLATNÉMU ODBĚRU:

Distribuce pouze v ČR!

e-mailem: geum@geum.org
písemně: Nakladatelství GEUM, P. O. Box 436, 111 21 Praha 1
záznamník/fax: 222 584 590
VYUŽIJTE INTERNETOVÝ ON-LINE FORMULÁŘ: www.geum.org/pa_objed.htm

Co hrozí milovníkům parních lázní, bazénů a vířivek? Plíce horkých koupelí aneb „hot tub lung“

Martina Vašáková

S postupným rozšiřováním domácích parních lázní a různých typů bazénků a perličkových koupelí jsme se dočkali další zajímavé choroby. Je to tzv. „hot tub lung“, neboli velmi neobratně přeloženo „nemoc z horké lázně“.

Setkat se s ní můžeme u lidí, kteří pravidelně holdují koupání v bazéncích s horkou vodou. Jedná se hlavně o domácí lázně, bazény a vířivky, kde voda není často měněna, filtrována a dezinfikována.

Nemoc se objevila až se širším rozšířením domácích lázní a doposud není zcela jasná její etiologie a patogeneze. Klinicky se projevuje progresivní dušností a kašlem, který může být i produktivní. Při fyzikálním vyšetření bývá slyšitelný krepitus v oblasti plicních bazí. Na prostém skiagramu hrudníku může být diskrétní nález opomenut, ale na CT hrudníku s vysokou rozlišovací schopností (HRCT) jsou patrny nodulární opacity a okrsky charakteru mléčného skla. Difúzní kapacita bývá výrazně snížena, vitální kapacita a totální kapacita klesá až při delším průběhu onemocnění. Ve sputu a v bronchoalveolární laváži jsou přítomna atypická mykobakteria ve velkém množství a zpravidla stejné mikroorganismy najdeme i v lázni. V plicních biopsiích najdeme obraz nenekrotizujících granulomů spolu s infiltrativními změnami.

Nejednotnost panuje v názorech na etiologii a patogenezi onemocnění. Někteří autoři nemoc pokládají za atypicky probíhající mykobakteriózu, jiní za onemocnění plic z přecitlivělosti na podmíněně patogenní mykobakteria. Někdy je uvažováno o dvojí etiologii onemocnění – infekci mykobakterii i pozdní přecitlivělosti na ně. Přechodně byl zvažován i toxický vliv inhalovaných plynů, které jsou součástí chemikálií používaných k dezinfekci vody v bazénku. Každopádně se zdá, že základní podmínkou k vývoji onemocnění jsou opakované koupele v dlouho neměněné vodě s vyšší teplotou.

V dostupné literatuře bylo zatím popsáno 35 případů onemocnění; i vzhledem k tomuto malému číslu nebyla doposud stanovena optimální terapie. Zpravidla onemocnění neregreduje po léčbě antimykobakteriálními léky, tudíž hypotéza o mykobakteriálním infekčním původu má zřejmě vážné trhliny. Naopak kortikoidy ve středních dávkách dokáží navodit regresi onemocnění.

Nejjednodušším opatřením je však vypustit domácí lázeň nebo bazén vůbec. Dalším řešením se jeví opakovaná výměna obsahu lázní, což by ale bylo pro domácnost velmi neekonomické.

Závěrem lze říci, že spolu se zvyšováním životního komfortu a obklopováním se vymoženostmi zároveň vytváříme optimální prostředí pro vznik nových zajímavých onemocnění, která pak obtížně léčíme.

Takže pozor na domácí horké lázně a vířivky!

Literatura:

Embil, J., Warren, P., Yakrus, M. et al. Pulmonary illness associated with exposure to Mykobakterium-avium complex in hot tub water. Hypersensitivity pneumonitis or infection? Chest 111: 813 – 816, 1997.

Marchetti, N., Criner, K., Criner, G. J. Characterization of functional, radiologic and lung function recovery post-treatment of hot tub lung. A case report and review of the literature. Lung 182: 271 – 277, 2004.

Poznámka redakce:

Redakce spolu s patronkou této rubriky, prim. MUDr. Martinou Vašákovou, si dovoluje vyzvat k publikaci všechny případné autory (pneumology i lékaře jiných oborů), kteří by chtěli prezentovat nějakou další pneumologickou zajímavost či raritu.

Autorské pokyny pro tuto rubriku jsou samostatnou součástí autorských pokynů a jsou umístěny na internetu (http://www.geum.org/pneumo).

KAZUISTIKY V PNEUMOLOGII

INTERDISCIPLINÁRNÍ SPOLUPRÁCE

ISSN 1214-6404

2005

www.geum.org/pneumo

Kazuistiky syndromu spánkové apnoe

Milada Hobzová, Vítězslav Kolek
Klinika plicních nemocí a tuberkulózy LF UP a FN Olomouc

Souhrn:

Chceme upozornit na zajímavé případy obstrukčního syndromu spánkové apnoe, které jsme zachytili za dobu posledních dvou let vyšetřování. První kazuistika uvádí typického pacienta, který byl vstupně vyšetřován pro suspektní thyreopatii při nadměrné denní spavosti. Ve druhé kazuistice byla příčinou neobvyklého případu obstrukční spánkové apnoe hypertrofie lymfatické tkáně v oblasti tonzil a kořene jazyka, kdy tato velmi závažná porucha byla vyřešena operativně.

Summary:

Case studies of sleep apnea syndrome

We wish to point out interesting cases of sleep apnea obstructive syndrome we have come upon in the last two years. The first study introduces a typical patient examined originally for suspect thyropathy as he suffered from excessive daytime somnolence. In the second case the obstructive sleep apnea was caused by hypertrophic lymphatic tissue in the area of tonsils and the root of the tongue. This serious lesion was solved by surgical intervention.

Hobzová, M., Kolek, V. Kazuistiky syndromu spánkové apnoe. Kazuistiky v pneumologii 2, č. 2: 20 – 23, 2005.

Klíčová slova:
- **obstrukční syndrom spánkové apnoe**
- **hypertrofie tonzil a lymfatické tkáně**
- **hypofyzární nanismus**
- **kontinuální přetlakové dýchání**

Keywords:
- **obstructive syndrome of sleep apnea**
- **hypertrophic tonsils and lymphatic tissue**
- **pituitary nanism**
- **continuous hypertensive breathing**

Úvod:

Spánková medicína dosáhla za posledních 30 let nebývalého rozvoje. V poslední době je této problematice věnována stále větší pozornost, a to hlavně díky novým patofyziologickým poznatkům, epidemiologickým souvislostem a rozvoji spánkových laboratoří. Syndrom spánkové apnoe (SAS) je definován jako epizody zástav dechu ve spánku, které trvají nejméně 10 sekund a opakují se více než desetkrát za hodinu. SAS se dělí na: 1. SAS s obstrukcí dýchacích cest (asi 90 %), 2. SAS bez obstrukce dýchacích cest (asi 10 %), kde je buď centrální spánková apnoe s primární alveolární hypoventilací, nebo sekundární alveolární hypoventilace u chronických plicních, neuromuskulárních a skeletálních onemocnění. Obstrukční syndrom spánkové apnoe (OSAS) je nejčastější poruchou dýchání ve spánku z hlediska mortality a morbidity. Při těchto epizodách je zachována aktivita inspiračních svalů, přechodná obstrukce je způsobena ochabnutím a „přisáním“ stěn orofaryngu s přerušením průchodnosti vzduchu a následným poklesem saturace krve kyslíkem.

Výskyt v populaci je udáván různými autory v rozsahu 1 – 10 % s převahou mužů. Zvýšení výskytu je po čtyřicátém roce života a při obezitě (až 80 % pacientů je obézních). Velmi také záleží na informovanosti lékařů v dané oblasti. V případech, kdy se na SAS častěji pomýšlí a pacienti jsou odesíláni k vyšetření, je procento pacientů se zachyceným SAS vyšší. V důsledku častého přerušování dýchání, následné desaturace krve a přerušení spánku vznikají závažné zdravotní a sociálně-ekonomické problémy. Nadměrná denní spavost, mikrospánky a usínání při monotónní činnosti vedou k častějším úrazům a až sedmkrát vyššímu riziku dopravní nehody. Dochází k poruše koncentrace, zhoršení výbavnosti paměti, snížení intelektuálních schopností a zhoršení pracovního výkonu, k depresivnímu ladění, ranním bolestem hlavy a suchosti v ústech, jsou častější poruchy potence. U pacientů je popsána periferní neuropatie a její zlepšení po léčbě kontinuálním přetlakovým dýcháním (CPAP). Hemodynamické změny a pokles saturace v průběhu apnoe mají prokazatelný vliv na zvýšení morbidity a mortality na kardiovaskulární onemocnění. Častěji se vyskytuje ischemická choroba srdeční, infarkt myokardu, arytmie, akutní srdeční selhání, je popisován až čtyřikrát vyšší výskyt cévní mozkové příhody než u ostatní populace. U pacientů se SAS je udáván dvakrát vyšší výskyt hypertenze.

Léčba pacientů se SAS má za cíl eliminovat klinické příznaky onemocnění a zvýšit saturaci kyslíkem. Terapie se skládá z ovlivnění rizikových faktorů, redukce váhy, úpravy životosprávy a správné spánkové hygieny, kontroly přidružených chorob, léčby kontinuálním nočním přetlakovým dýcháním a popřípadě z chirurgického

zákroku. Mezi chirurgickou léčbu jsou zahrnuty výkony zlepšující nosní průchodnost (například plastika nosního septa, resekce nosních polypů), tonzilektomie a nejčastějším výkonem je uvulopalatopharyngoplastika, která se dnes provádí hlavně pomocí laseru (s úspěšností 50 – 60 %). Při zajištění dobré nosní průchodnosti je nejefektivnější léčbou kontinuální noční přetlakové dýchání (CPAP). Jde o trvalý přetlak aplikovaný nosní maskou do dýchacích cest, který zabraňuje vibraci a sevření ochablých stěn orofaryngu. Pacient si aplikuje CPAP každou noc, nevzniká důvod k pracovnímu omezení. Tato léčba je indikována, pokud splňuje kritéria schvalování CPAP, na jejichž základě je přístroj schválen revizním lékařem pro domácí používání. Opatření snižují mortalitu pacientů.

Kazuistika č. 1:

51letý muž přišel k vyšetření na naši kliniku pro progredující únavu trvající asi čtyři roky. Trpěl pocitem nevyspání, přes den popisoval občasné usínání a mikrospánky. Největší potíže mu způsobovala jízda autem, na kterou se musel velmi soustředit, občas musel i na chvíli zastavit, aby se zotavil. Protože pracoval jako distributor bylinných produktů, byl nucen při své práci jezdit autem prakticky denně. Snížená celková výkonnost, nadměrná únavnost a spavost mu způsobovala narůstající pracovní problémy.

Až dosud byl jinak zdráv, neprodělal žádné závažnější onemocnění, pravidelně nebyl nikde sledován ani léčen, užíval jen vitamíny a bylinné doplňky stravy. Pro únavu a spavost byl vyšetřován praktickým lékařem, který neshledal žádné onemocnění a pacienta odeslal na endokrinologické vyšetření pro suspektní thyreopatii, která však nebyla potvrzena. Pacienta navíc ještě trápilo řadu let chrápání, které se již tak zhoršilo, že se musel z ložnice na spaní stěhovat do jiné místnosti. Až na cílený dotaz potvrdil, že manželka udává, že v noci někdy přestává dýchat, ale nikdo mu to prý moc nevěřil a nevěnoval tomu pozornost. Sám pacient někde četl článek o tom, že takové nějaké onemocnění provázené chrápáním a zástavami dechu ve spánku existuje a přišel proto, že by se rád nechal vyšetřit.

Mimo obezity (váha 100 kg při výšce 175 cm) byl fyzikální nález bez zvláštností. Na zadopředním skiagramu hrudníku byl plicní parenchym bez ložiskových či infiltrativních změn, srdeční stín byl nezvětšen. Při laboratorním vyšetření byl krevní obraz, biochemie séra i vyšetření moči bez pozoruhodností. Hodnoty krevních plynů z kapiláry byly v normě, taktéž funkční vyšetření, kde byla jen hraniční lehká porucha ventilace restriktivní, kterou jsme přisuzovali obezitě. Při vyšetření difúze byl transfer přenosu i difúzní koeficient v normě. V rámci vyšetřování byl odeslán na ORL, kde byla prokázána dobrá nosní průchodnost a jen mírná deviace nosního septa, která nebyla indikací k septoplastice. Pacient byl po oboustranné tonzilektomii, uvula ani měkké patro nebylo výrazně prodloužené, jen „vlající“. Ve spánkové laboratoři jsme provedli polysomnografické vyšetření spánku přístrojem Stardust. Při něm bylo zjištěno 73 desaturací za hodinu spánku, nejnižší pokles saturace byl 55 % SaO_2. Nemocný při vyšetření trávil 44,5 % doby spánku v saturaci pod 90 % SaO_2. V záznamu byly typické úseky obstrukční apnoe s délkou přes 10 sekund.

Na základě klinického obrazu a výsledku noční monitorace spánku jsme nález uzavřeli jako OSAS s doporučením léčby trvalým nočním přetlakovým dýcháním pomocí přístroje CPAP. Pacienta

Obr. č. 1: Polysomnografie. Dvouminutová část záznamu z noční monitorace spánku přístrojem Stardust s typickými úseky obstrukční apnoe provázené poklesem saturace

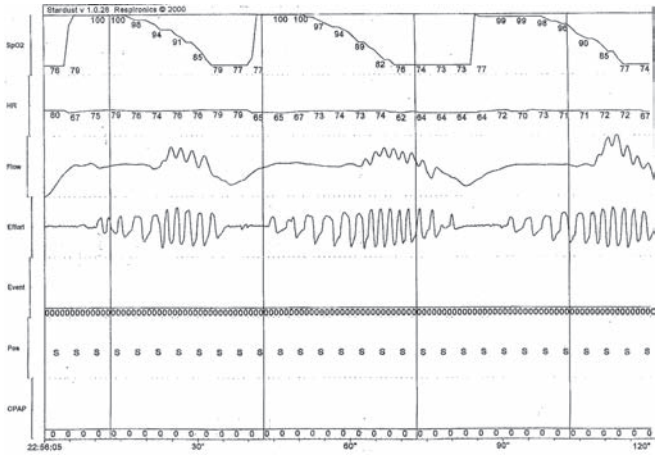

Obr. č. 2: Polysomnografie. Dvouminutová část záznamu z noční monitorace spánku přístrojem Stardust za současného použití CPAPu – vymizely úseky obstrukční apnoe, saturace kyslíku je nad 90 % SaO_2

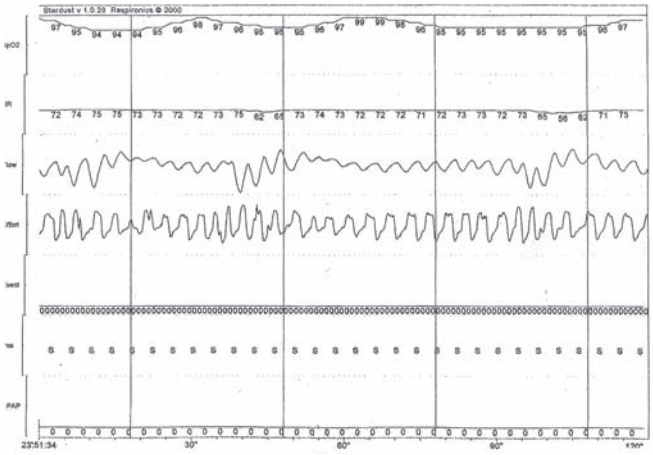

jsme pomocí auto-CPAPu nastavovali po tři noci, léčbu toleroval velmi dobře, doporučený tlak k nastavení pro domácí léčbu byl 9 cm H_2O. Po schválení revizním lékařem pacient obdržel přístroj domů. Při kontrole po dvou měsících udával výrazné zlepšení celkového stavu, zvláště ústup spavosti, únavy a pocitu nevyspání. Mikrospánky ani usínání přes den se již neobjevovaly, pacient byl celkově vitálnější, měl opět radost ze života, lépe se soustředil, zvládl více práce. Při kontrolní monitoraci spánku přístrojem Stardust za současného užití CPAPu jsme zjistili, že pacient tráví již 100 % doby spánku v saturaci nad 90 % SaO_2.

Taktéž při kontrole po roce je pacient čilý, přes den neusíná, přístroj CPAP používá každou noc, při polysomnografickém vyšetření přetrvává příznivý nález.

Diskuse:

Uvedený případ ukazuje na nutnost pomýšlet na toto onemocnění při podobných klinických potížích a cíleně se ptát na pacien-

tův spánek, chrápání a zástavy dechu ve spánku. Stále se setkáváme s tím, že mnozí pacienti jsou vedeni pod jinými nepotvrzenými diagnózami (suspektní hypothyreóza, syndrom chronické únavy, psychické poruchy apod.) Uvedený případ ukazuje, jak je diagnostika a léčba tohoto syndromu přínosná pro pacienty, kterým dosud nebylo pomoci.

Kazuistika č. 2:

22letý mladý muž přichází k vyšetření v doprovodu rodičů po odeslání odborným plicním lékařem, k němuž byl doporučen praktickým lékařem pro asi čtyři měsíce trvající usínání ve dne, které je provázeno chrápáním se zástavami dechu a zmodráním, což mu nikdo moc nechce věřit. Pacient byl v pracovní neschopnosti, před jejímž uzavřením bylo ještě doporučeno plicní vyšetření. Odborný plicní lékař na základě anamnestických údajů okamžitě pomýšlel na možnost syndromu spánkové apnoe a pacienta odeslal k nám k vyšetření do spánkové laboratoře. Pacient sám byl velmi uzavřený, málomluvný, až zakřiknutý, pokud nebyl stále kontaktován, usínal. Proto většina anamnestických údajů byla čerpána od jeho matky, která udávala asi 4 měsíce trvající chrápání při spánku, které však dříve nebylo přítomno. Současně matka pozorovala zástavy dechu při spánku trvající, dle jejího sdělení, asi 1 minutu, někdy snad i déle. Ve spánku je neklidný a někdy mu modrají rty. Potíže se postupně zhoršují a pacient celé dny prakticky jen spí.

Na první pohled každého upoutal svým vzrůstem, kdy ve věku 22 let měřil 132 cm a při váze 49 kg působil obézním dojmem, měl nedostatečně vyvinuté sekundární pohlavní znaky, jinak fyzikální vyšetření bylo bez dalších pozoruhodností. Z anamnestických údajů bylo zajímavé, že již v předškolním věku byl léčen pro hypofyzární nanismus. Z nejasných důvodů byla pak léčba přerušena a rodiče se o další léčení nestarali.

Teprve v 21 letech po náhodném vyšetření na dětské klinice bylo dle RTG zápěstních kůstek zjištěno, že dosud nejsou uzavřeny epifyzární štěrbiny a byla obnovena léčba hypofyzárního nanismu. V době, kdy k nám přišel, byl léčen růstovým hormonem (preparát Norditropin penset 24 IU inj. s.c.), testosteronem (Undestor kapsle) a thyroxinem (Letrox tablety). Pacient byl absolventem střední průmyslové školy, měl přiznaný částečný invalidní důchod, pro enormní spavost byl v té době v pracovní neschopnosti.

Pacienta jsme přijali k hospitalizaci a na oddělení jsme pozorovali, že přes den prakticky jen spí, usíná „kdekoliv a kdykoliv“ a při poměrně dlouhých zástavách dechu se rozvíjela přechodně cyanóza a nekoordinovaná motorická aktivita.

Základní laboratorní vyšetření (biochemie séra, krevní obraz, vyšetření moče) bylo bez pozoruhodností. Hodnoty krevních plynů při arteriálním odběru v bdělém stavu byly v normě, včetně parciálního tlaku kyslíku a saturace kyslíku. Funkční vyšetření neprokázalo obstruktivní poruchu ventilace. ORL konziliární vyšetření popisovalo hypertrofii mandlí s hypertrofií adenoidní tkáně včetně linguální tonzily a doporučovalo tonzilektomii. Provedli jsme noční polysomnografické vyšetření spánku přístrojem Stardust, kde bylo patrno 45 desaturací za hodinu spánku. Saturace se velmi často pohybovala kolem 60 % SaO_2, nejnižší saturace byla 23 % SaO_2 a bylo zjištěno, že pacient tráví velmi dlouhou část spánku – 69 % doby v saturaci pod 90 % SaO_2.

Vzhledem k tomu, že pacient ani jeho rodina nebyli tonzilektomii nakloněni, rozhodli jsme se nejprve zkusit léčbu kontinuálním přetlakovým dýcháním ve spánku (CPAP). Pacienta jsme po dvě noci nastavovali pomocí auto-CPAPu. Nastalo sice podstatné zlepšení, ale stále ještě přes den občas usínal a po dlouhých apnoických pauzách se objevovala cyanóza. Rozhodli jsme se proto doplnit ještě fibrobronchoskopické vyšetření, které jsme vzhledem k negativnímu postoji pacienta a jeho obavám provedli v celkové anestezii. Při vyšetření byl patrný extrémní nárůst lymfatické tkáně kolem epiglotis a pyriformních recesů, epiglotis díky této změně zůstává prakticky pořád uzavřena.

Dále v průdušnici a hlavních bronších byla jen hypotonická dyskinéza menšího stupně, jinak nebyly pozorovány patologické změny.

Obr. č. 3: Fotografie z fibrobronchoskopie, kde je patrný extrémní nárůst lymfatické tkáně kolem epiglotis

Obr. č. 4: Fotografie z fibrobronchoskopie zachycující dyskinézu trachey

Na základě všech provedených vyšetření jsme přesvědčili pacienta i jeho rodinu o nutnosti provedení ORL chirurgického zákroku. Byla provedena oboustranná tonzilektomie a současně elektrokoagulace hypertrofické lymfatické tkáně na kořeni jazyka a ve valekulách glossoepiglotických. Pacienta jsme ke kontrolnímu vyšetření po operaci museli opakovaně vyzvat. Cítil se lépe, přes den již neusínal, a tak nepociťoval potřebu dalšího vyšetřování, navíc se pobytu v nemocnici vždy obával. Noční polysomnografické vyšetření spánku přístrojem Stardust prokázalo již jen ojedinělé poklesy saturace, které neklesaly pod 80 % SaO_2, a již jen 2,6 % doby spánku pacient trávil ve snížené saturaci pod 90 % SaO_2. Vzhledem k výraznému zlepšení nálezu po operaci jsme doporučili režimová opatření a sledování ve spánkové laboratoři. Pacient se však přes opakované výzvy k dalším kontrolám nedostavil. Protože byl i přes svůj věk velmi fixován na matku, telefonicky jsme ji kontaktovali a při hovoru s ní jsme zjistili, že syn již spí dobře, přes den neusíná, je doma, pobírá částečný invalidní důchod a rodiče ho nedokáží přesvědčit, aby se k nám na kontrolu dostavil.

Diskuse:

U těžkých syndromů obstrukční spánkové apnoe je v posledních letech upřednostňována léčba pomocí kontinuálního nočního přetlakového dýchání. Laserová uvulopalatoplastika je doporučo-

vána spíše jen v případech chrápání, které není provázeno apnoickými pauzami, nebo jsou jen ojedinělé, bez výrazného poklesu saturace tak, aby pacient splňoval indikační kritéria zdravotní pojišťovny ke schválení CPAPu. V literatuře jsou také popisovány lepší výsledky laserové uvulopalatoplastiky doplněné o tonzilektomii než při klasické chirurgické uvulopalatopharyngoplastice. Uvedená kazuistika ukazuje, že přes různé trendy léčby je vždy třeba zvolit individuální přístup pro každého pacienta tak, jak to vyžaduje jeho celkový zdravotní stav. V tomto případě jsme předpokládali, vzhledem k poměrně krátkému trvání obtíží, které byly až velmi dramatické, že mohlo při léčbě růstovým hormonem v tomto věku dojít k disproporcionálnímu růstu, který byl jednou z příčin pacientových obtíží. Vzhledem ke špatné spolupráci pacienta jsme však neměli možnost po příčině dále pátrat.

Závěr:

Autoři chtěli uvedenými kazuistikami poukázat na nutnost rozšiřování informovanosti o syndromu spánkové apnoe mezi lékařskou i laickou veřejností. Ta je totiž základní podmínkou správné diagnostiky a léčby.

Literatura:

Cassel, W., Ploch, T., Becker, C. et al. Risk of traffic accidents in patiens with sleep-disordered breathing: reduction with nasal CPAP. Eur Respir J 9: 2606 – 2611, 1996.

Cutler, M. J., Hamdan, A. L., Hamdan, M. H. et al. Sleep apnea: from the nose to the heart. J Am Board Fam Pract 15, 2: 128 – 141, 2002.

Kern, R. C., Kutler, D. I., Reid, K J. et al. Laser-assisted uvulopalatoplasty and tonsillectomy for the management of obstructive sleep apnea syndrome. Laryngoskope 113, 7: 1175 – 1181, 2003.

Mayer, P., Dematteis, M., Pepin, J. L. et al. Peripheral neuropathy in sleep apnea. A tissue marker of the severity of nocturnal desaturation. Am J Respir Crit Care Med 159, 1: 213 – 219, 1999.

Stradling, J. R. Handbook of sleep-related breathing disorders. Oxford: Oxford University Press, 1995.

Šonka, K., Nevšímalová, S., Trefný, M. et al. Syndrom spánkové apnoe. Základní diagnostické a terapeutické možnosti. Časopis lékařů českých 132: 164 – 168, 1993.

Šonka, K. et al. Apnoe a další poruchy dýchání ve spánku. Praha: Grada, 2004.

Young, T., Palta, M., Dempsey, J. et al. The occurrence of sleep-disordered breathing among middle-aged adults. N Engl J Med 328: 1230 – 1235, 1993.

MUDr. Milada Hobzová
Plicní klinika FN Olomouc
I. P. Pavlova 6
775 20 Olomouc
E-mail: Milada.Hobzova@fnol.cz

zpráva

Den astmatu a alergie v České republice

Den astmatu je mezinárodní akcí vyhlašovanou GINA na některý z prvních květnových dní. Letos byl Dnem astmatu 3. květen a moto, ve kterém se nesl, znělo „Nenaplněné potřeby péče o astma“.

V České republice je tradičním organizátorem Česká iniciativa pro astma, která pod označením „Den astmatu a alergie“ pořádá řadu odborných i propagačních akcí v průběhu celého května.

Pro veřejnost byly zajištěny besedy, diskusní semináře a volné vyšetření plicní funkce (spirometrie) v řadě měst po

celé republice (Praze, Plzni, Liberci, Hradci Králové, Pardubicích, Brně, Českých Budějovicích, Olomouci a Ostravě).

Pro lékaře pořádala ČIPA k příležitosti Světového dne astmatu odborné zasedání v pražském Národním domě na Vinohradech. Lékařské konference se zúčastnilo 240 lékařů. Jejím hlavním organizátorem byl prof. MUDr. Václav Špičák, DrSc., ředitel ČIPA, o. p. s., aktivní účast přijala řada našich předních pneumologů a alergologů.

V příštím roce, kdy ČIPA oslaví 10. výročí svého vzniku, bude v Praze hostit mezinárodní konferenci EFA.

Karel Vízner

Infarkt myokardu jako komplikace generalizované alergické reakce

Eva Pejšová, Jiří Hradec
Interní oddělení Nemocnice Chrudim

Souhrn:

Kazuistika 63letého muže, který byl přivezen RLP na interní příjem s generalizovanou alergickou reakcí po vosím bodnutí. Dle EKG obraz akutního infarktu myokardu s elevacemi ST anterolaterálně. S tímto nálezem odeslán k direkt PCI. Zdůrazněna urgentnost rozhodování a dokumentován vývoj stavu.

Summary:

Myocardial infarction as a complication of generalised allergic reaction

A case of a 63 years old man brought by an ambulance to the hospital for a generalised allergic reaction to a wasp's sting. ECG examination proved the acute myocardial infarction with anterolateral ST elevations. Following the finding he was referred to direct PCI. Our case emphasizes urgency of the decision and documents the development of the patient's condition.

Pejšová, E., Hradec, J. Infarkt myokardu jako komplikace generalizované alergické reakce. Kazuistiky v pneumologii 2, č. 2: 24 – 25, 2005.

Klíčová slova:
- **anafylaktická reakce**
- **akutní infarkt myokardu**
- **kontrastní vyšetření**

Keywords:
- **anaphylactic reaction**
- **acute myocardial infarction**
- **contrast medium aided examination**

Úvod:

Anafylaktický šok je projevem velmi závažné interakce antigenu a protilátky. Spouštěčem může být jakákoliv antigenní substance, např. séra, RTG kontrastní látky, vakcíny, hmyzí jedy aj. Klinický obraz je důsledkem náhlého uvolnění biologických mediátorů (histamin, bradykinin, interleukiny aj.) způsobujících zvýšení propustnosti cév, pokles systémové arteriolární rezistence, bronchokonstrikci a konstrikci hladkých svalů viscerální oblasti. Dominuje buď tvorba otoků (rozsáhlá urtika), nebo hypotenze, popř. bronchospasmus. Nespecifickým projevem bývají bolesti v břiše a zvracení (Bureš et al. 2003). Naše kazuistika dokumentuje závažnost těchto příznaků a jejich možné důsledky.

Kazuistika:

63letý pacient byl přivezen RLP na interní příjem pro generalizovanou alergickou reakci na vosí bodnutí. Tento den v 15:05 bodnut 3 vosami. Následně potom hučení v uších, kolapsový stav s poruchou vědomí a křečemi obličejových svalů, dušnost, rozvoj exantému. Po příjezdu RLP byl pacient již při vědomí, saturace 89 %, TK 60/40 mmHg, akce srdeční 85/min, na plicích poslechový nález expiračních pískotů. Aplikován Solu-Medrol 500 mg i.v., Adrenalin frakcionovaně 0,2 mg i.v. 3krát, Calcium gluconicum 1 amp i.v., O_2 5 l/min, F1/1 500 ml. Přivezen na interní příjem. Zde při vědomí, bez dechových potíží, udával bolest za sternem bez propagace.

Z anamnézy: léčená arteriální hypertenze (Vasexten 20, Tenoloc 200, Indap ob den, Lozap 50), artritida – sledován v revmatologické poradně pro aktivní revmatoidní artritidu, artrózu nosných kloubů (Dorsiflex, Dolgit 800, Profenid SR 200, Methotrexate 20 mg i.m. týdně). V dětství revmatická horečka. ICHS, diabetes mellitus neguje.

Alergická anamnéza negativní.

Objektivní nález na interním příjmu: saturace hemoglobinu O_2 283 %, TK 90/60 mmHg, při vědomí, bez dušnosti, generalizovaný exantém po těle, otok víček, na rtech stopy zaschlé krve po pokousání. Akce srdeční pravidelná 84/min. Na plicích dýchání sklípkové, čisté, bez vedlejších fenoménů. Břicho měkké, nebolestivé. Dolní končetiny bez otoků.

EKG v 16:01: sinusový rytmus 92/min, PQ 0,139, QRS 0,112, neg T v I, aVL, elevace ST nad 2 mm ve V3–6.

EKG v 16:14: sinusový rytmus 83/min, PQ 0,157, QRS 0,084, ploché T v I, aVL, elevace ST ve V3–5 2 mm.

EKG nález byl velmi překvapující a bylo nutno vzhledem k závažnosti stavu rozhodnout o dalším postupu. Diferenciálně diagnosticky jsme zvažovali spasmus koronární artérie, manifestaci ischémie při hypotenzi, toxické poškození myokardu při alergické reakci či akutní infarkt myokardu navozený hypotenzí v možné kombinaci s výše uvedenými příčinami.

Protože akutní infarkt myokardu je nejzávažnějším stavem, postupovali jsme obvyklým způsobem. Byl aplikován Aspegic 500 mg i.v., Heparin 5 000 j i.v. a telefonicky konzultován lékař katetrizační laboratoře v Pardubicích se žádostí o provedení di-

rekt PCI. Vzhledem k proběhnuvší alergické reakci ale bylo otázkou, zda bude možné aplikovat kontrastní látku, která by mohla zhoršit stávající, resp. vyvolat další alergickou reakci. Po objasnění stavu byl domluven převoz pacienta na Kardiologické oddělení Nemocnice v Pardubicích s diagnózou akutního STEMI anterolaterálně. Považovali jsme za vhodné, aby pacient byl hospitalizován na pracovišti, které má možnost provést direkt PCI okamžitě dle stavu pacienta, což na našem pracovišti možné není. Po příjezdu do Pardubic bylo při vyšetření EKG bez elevací ST úseků, proto pacient uložen na JIP a léčen konzervativně. Laboratorně prokázán akutní infarkt myokardu (elevace troponinu I na hodnotu 27,3, CK, CK-MB na hodnotu 6,25). Za 2 dny od přijetí provedena koronarografie bez nálezu závažných stenóz, stenóza na RIA II do 50 % (zatím ke konzervativní léčbě). S tímto nálezem pacient přeložen zpět na interní oddělení k nám. Byl zcela bez potíží, upravena antihypertenzní léčba, po 4 dnech propuštěn domů kardiopulmonálně kompenzován, bez anginózních obtíží. Ambulantně vyšetřen u alergologa a v Ústavu klinické imunologie a alergologie ve FN Hradec Králové se závěrem: generalizovaná anafylaktická reakce na vosí jed. Specifická alergenová imunoterapie (desenzibilizace) nebyla vzhledem k imunosupresivní terapii a terapii beta-blokátory indikována. Pacient vybaven léky pro případ kontaktu s vosou (Epipen, Medrol 16 mg), v sezóně potom pravidelně užívá Zodac – 1 tabletu denně. Následně potom dvakrát vyšetřen v kardiologické poradně (naposledy v září 2004). Od té doby je zcela bez stenokardií a bez potřeby úlevových nitrátů.

Závěr:

V naší kazuistice je dokumentována závažnost anafylaktické reakce u pacienta s dosud negativní alergickou anamnézou i negativní anamnézou ICHS. Infarkt myokardu vznikl nejspíše na podkladě vasospasmu (navozeného jednak alergickou reakcí samotnou, ale nabízí se i možnost vlivu aplikovaných léků – Adrenalin) s podílem hypotenze, hypoxemie.

Klíčovým momentem v tomto případě bylo, že jsme se ocitli v situaci, kdy jsme před sebou měli pacienta s částečně zaléčenou generalizovanou alergickou reakcí a současně s EKG obrazem STEMI anterolaterálně. V podstatě jsme měli dvě možnosti: 1. léčit konzervativně na našem oddělení a v případě komplikací pacienta s časovou prodlevou přeložit na pracoviště s katetrizační laboratoří k provedení PCI; 2. pacienta ihned přeložit na pracoviště s katetrizační laboratoří, kde bude možno ihned provést PCI. Považovali jsme za vhodnější druhou z uvedených možností, i přes možné komplikace direkt PCI. Proto jsme s lékařem katetrizační laboratoře domluvili převoz pacienta na Kardiologické oddělení v Pardubicích, kde bude možno dle aktuálního stavu rozhodnout o další léčbě.

Cílem této kazuistiky je poukázat na ne zcela obvyklou komplikaci alergické reakce na vosí bodnutí u pacienta s dosud němou alergickou i kardiovaskulární anamnézou a také na rozpaky spojené s indikací kontrastního vyšetření.

Literatura:

Bureš, J., Horáček, J. Základy vnitřního lékařství. Praha: Galén, 2003.

MUDr. Eva Pejšová
MUDr. Jiří Hradec
Interní oddělení
Nemocnice Chrudim

KAZUISTIKY V PNEUMOLOGII — abstrakta článků v češtině/slovenštině

www.geum.org/pneumo

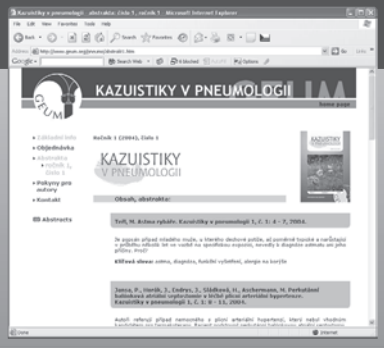

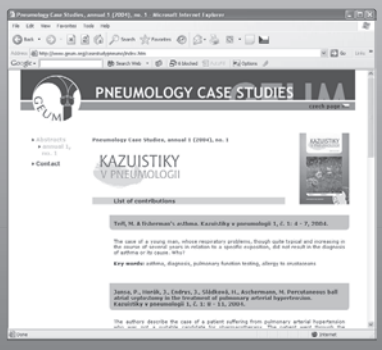

www.geum.org/casestudypneumo

PNEUMOLOGY CASE STUDIES — abstracts of contributions

Využitie autofluorescenčnej endoskopie v diagnostike preneoplastických a neoplastických zmien orálnej sliznice

Ivan Čavarga[1], Peter Feciskanin[2], Peter Kizek[3], Andrej Jenča[3], Vladimír Žák[1], Peter Bohuš[4], Andrej Boor[5], Katarína Dudríková[5], Vojtech Kavečanský[2], Ján Štubňa[1], Pavol Joppa[1], Ružena Tkáčová[1]

[1]Klinika pneumológie a ftizeológie LF UPJŠ a FN L. Pasteura, Košice
[2]ORL oddelenie Východoslovenského onkologického ústavu, Košice
[3]Klinika stomatológie a maxilofaciálnej chirurgie LF UPJŠ a FN L. Pasteura, Košice
[4]Oddelenie patológie FN L. Pasteura, Košice
[5]Ústav patológie LF UPJŠ a FN L. Pasteura, Košice

Súhrn:

Autori prezentujú dve kazuistiky pacientov s premalígnymi a malígnymi zmenami sliznice ústnej dutiny. Lézie boli diagnostikované pomocou autofluorescenčnej endoskopie. V obidvoch prípadoch predstavovala autofluorescenčná diagnostika prínos v presnejšom ohraničení lézie a detekcii nenápadných ložísk.

Summary:

Application of auto-fluorescent endoscopy in diagnosis of pre-neoplastic and neoplastic changes in mouth mucosa

The authors present two cases of patients with pre-malignant and malignant changes in mouth mucosa. The lesions were diagnosed with the aid of auto-fluorescent endoscopy. In both cases the auto-fluorescent diagnostic method contributed to precise determination of the borders of the lesion and to the detection of inconspicuous focuses.

Čavarga, I., Feciskanin, P., Kizek, P., Jenča, A., Žák, V., Bohuš, P., Boor, A., Dudríková, K., Kavečanský, V., Štubňa, J., Joppa, P., Tkáčová, R. Využitie autofluorescenčnej endoskopie v diagnostike preneoplastických a neoplastických zmien orálnej sliznice. Kazuistiky v pneumologii 2, č. 2: 26 – 29, 2005.

Kľúčové slová:
- **autofluorescenčná endoskopia**
- **karcinóm ústnej dutiny**
- **dysplázia**

Keywords:
- **auto-fluorescent endoscopy**
- **oral cavity carcinoma**
- **dysplasia**

Úvod:

Presný staging a skorá diagnostika v onkológii majú zásadný prognostický význam. Z týchto dôvodov sa začínajú presadzovať novšie diagnostické postupy, medzi ktoré patrí aj autofluorescenčná endoskopia. Autofluorescencia tkanív je produkovaná fluorofórmi, látkami ktoré sú prirodzenou súčasťou štruktúry a metabolizmu tkaniva. Takými látkami sú kolagén elastín, keratín, pyridínnukleotidy, flavíny, flavoproteíny, porfyríny a lipopigmenty. Po excitácii tkaniva modrofialovým svetlom sa indukuje fluorescenčná emisia v modrozelenej a červenej oblasti viditeľného spektra. Rozdielny autofluorescenčný signál zo zdravého, dysplastického a nádorového tkaniva sliznice umožňuje presnejšiu diagnostiku týchto superficiálnych lézií oproti konvenčnej endoskopii v bielom

svetle (Sutedja et al. 2001). Fluorescenčné zobrazovacie postupy nachádzajú uplatnenie v rôznych endoskopických odboroch (Horváth 1997; Votruba et Šťastný 2000). V súčasnosti takmer všetci svetoví výrobcovia bronchoskopickej techniky majú túto technológiu vo svojom výrobnom programe.

Zobrazovací systém, rigídne a flexibilné tubusy týchto bronchoskopov sú konštruované na diagnostiku v tracheobronchiálnej oblasti, ale dajú sa dobre využiť aj na snímanie lézií orofaryngu a laryngu (Venmans et al. 2001; De Veld et al. 2005). Príkladom sú tieto kazuistiky zdokumentované na našom pracovisku.

Kazuistika č. 1:

64-ročný pacient v júni 2002 navštívil odborné pracovisko pre približne pol roka trvajúce bolesti hrdla a sťažené prehĺtanie. Približne 40 rokov fajčil 15 cigariet denne, alkohol užíval príležitostne. V laboratórnych vyšetreniach sa okrem mierne zvýšených pečeňových enzýmov nezistili výraznejšie odchýlky od normálnych hodnôt. Predozadná snímka hrudníka nezistila ložiskové zmeny v pľúcnom parenchýme. Ultrasonografické vyšetrenie krku bolo bez patologicky zväčšených lymfatických uzlín a bez patologickej echogenity štítnej žľazy. Lokálne sa v oblasti zadného podnebného oblúka vľavo zistila tumorózna infiltrácia s rozmerom 3,5 × 2 cm. Biopsia verifikovala G2 skvamocelulárny karcinóm orofaryngu. Štádium ochorenia bolo hodnotené kódom T2N0M0. Pre lokalizáciu a prevažne superficiálny charakter lézie sa indikovala liečba rádioterapiou. Pacient absolvoval rádioterapiu v dávke 72 Gy s frakcionačným režimom typu konkomitantný boost (súčasne ožiarený tumor aj regionálne lymfatické uzliny).

Šesť týždňov po ukončení liečby neboli zistené známky perzistencie ochorenia. Pretrvávali symptómy radiačnej mukozitídy 2. stupňa v oblasti orofaryngu a hypofaryngu. Pacient obmedzil fajčenie na 5 cigariet denne. Lokoregionálny nález bol pravidelne kontrolovaný v dvojmesačných intervaloch, raz ročne sa realizoval skríning vzdialených metastáz.

V decembri 2004 pri pravidelnej kontrole v oblasti vývodu glandula submandibularis vpravo, bola zistená suspektná tumorózna infiltrácia. Pacient pociťoval len xerostómiu po rádioterapii. Probatórna excízia dokumentovala skvamocelulárny karcinóm. Z osobných dôvodov pacient odkladal ďalšiu diagnostiku, nález mierne progredoval (obr. č. 1). Autofluorescenčná endoskopia s použitím rigídnej 30° Hopkinsovej optiky zistila nádorovú infiltráciu na spodine ústnej dutiny vpravo. Infiltrácia v autofluorescenčnom obraze prezentuje kontrastné hnedočervené sfarbenie s belavými ložiskami, ktoré môžu zodpovedať hyperkeratóze. Vo ventrálnej časti je infiltrácia ostro ohraničená, okraje v autofluorescenčnom obraze sú totožné s pohľadom v bielom svetle (obr. č. 1, obr. č. 2). Dorzálna hranica je v bielom svetle neostrá, hnedočervené sfarbenie vo fluorescencii siaha až k odstupu jazyka. Infiltrácia nepresahuje strednú čiaru (frenulum). Prekvapením bolo fluorescenčne kontrastné ložisko v ľavej časti spodiny ústnej dutiny, ktoré v bielom svetle nezaznamenávalo patologický obraz. Oslabenie autofluorescenčného signálu malo nižšiu denzitu ako v oblasti primárneho origa nádoru (obr. č. 3, obr. č. 4). Bronchoskopia v bielom svetle a v autofluorescencii nezachytila premalígne a malígne zmeny. Orálny nález bol hodnotený ako štádium T1N0M0. Operačný výkon zahrňoval exstirpáciu podčeľustnej slinnej žľazy vpravo a resekciu spodiny ústnej dutiny v rozsahu patologického fluorescenčného signálu. Definitívna histológia potvrdila skvamocelulárny karcinóm spodiny ústnej dutiny, fibrotické zmeny podčeľustnej slinnej žľazy vpravo, s prítomnosťou skvamocelulárnej metaplázie vo vývode. Okolie nádoru zachytilo skvamóznu dysplázíu stredne ťažkého stupňa a parakeratózu epitelu. Biopsia sliznice vľavo od strednej čiary

Obr. č. 1: Kazuistika č. 1 Skvamocelulárny karcinóm spodiny ústnej dutiny vpravo – endoskopický obraz v bielom svetle

Obr. č. 2: Kazuistika č. 1 Skvamocelulárny karcinóm spodiny ústnej dutiny vpravo – autofluorescenčný obraz, excitácia modrofialovým svetlom

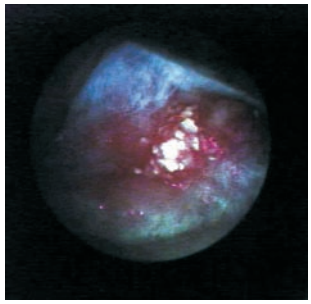

Obr. č. 3: Kazuistika č. 1 Spodina ústnej dutiny vľavo – obraz v bielom svetle bez patologických zmien

Obr. č. 4: Kazuistika č. 1 Autofluorescenčný obraz znázorňuje nízkodenzitné kontrastné ložisko (dysplázia ľahkého stupňa)

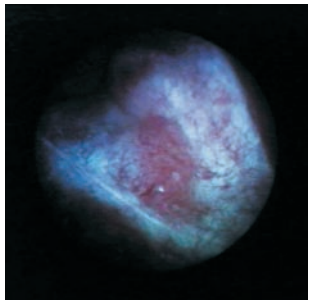

Obr. č. 5: Kazuistika č. 2 Sliznica podnebného oblúka vpravo – obraz v bielom svetle bez patologických zmien

Obr. č. 6: Kazuistika č. 2 Fluorescenčne kontrastné ložisko sliznice v tej istej lokalite (erozívna forma lichen ruber planus)

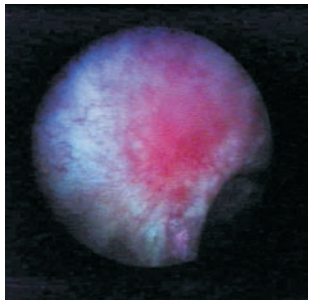

zaznamenala dysplastické zmeny ľahkého stupňa. Vzľadom na negatívne resekčné okraje bol pacient ponechaný v dispenzárnej starostlivosti, tri mesiace po liečbe je bez známok ochorenia.

Kazuistika č. 2:

65-ročný pacient, bývalý fajčiar, bol vyšetrený pre niekoľko týždňov trvajúce pálenie v hrdle. Parametre krvného obrazu a biochemického skríningu boli vo fyziologických medziach. V oblasti ľavého podnebného oblúka bola inšpekciou zistená začervenalá erózia s atrofickou sliznicou a pruhovitými štruktúrami v okolí, bez známok zápalu. Sliznica v oblasti pravého podnebného oblúka bola hladká, bez známok zápalu a iných štrukturálnych zmien (obr. č. 5). V autofluorescenčnom obraze sa na oboch podnebných oblúkoch znázorňovali výrazne kontrastné ložiská červenej farby, ktoré mali centrálne zvýšenú denzitu (obr. č. 6). Cielená biopsia z ložísk patologicky zmeneného fluorescenčného signálu dokumentovala skvamózny epitel s nálezom invertovanej papilomatózy s chronickými zápalovými celulizáciami v lamina propria, miestami chýbal epitelový kryt sliznice. Stav bol hodnotený ako erozívna forma lichen ruber planus. Ide o ochorenie nejasnej etiológie, ktoré môže postihovať kožu a sliznice. Orálna forma je zaraďovaná medzi prekancerózy. Pacient užíva vitamín A, je pravidelne sledovaný v odbornej ambulancii.

Diskusia:

Zavádzanie autofluorescenčného zobrazovania do klinickej praxe nastolilo niekoľko otázok, ktoré sa snažia zodpovedať súčasné prospektívne štúdie. Prvou z nich je otázka, či autofluorescenčná endoskopia dokáže sprostredkovať vyšší zobrazovací kontrast medzi patologickou léziou a okolitým zdravým tkanivom ako pohľad v bielom svetle.

Druhou otázkou je schopnosť odlíšenia benígnej lézie od dysplastickej a malígnej lézie. Treťou otázkou je schopnosť detekcie neznámej lézie, ako aj zobrazenie presného rozsahu známej lézie, čo je užitočné na demarkáciu tumoru (De Veld et al. 2005).

Klinicky najdôležitejšou výhodou autofluorescenčnej endoskopie sa ukazuje schopnosť diagnostiky dysplastických ložísk a carcinoma in situ. Konvenčná bronchoskopia so skúseným personálom zachytila tieto zmeny len v 30 % (Woolner et al. 1984). Celosvetové skúsenosti s autofluorescenčným bronchoskopickým systémom LIFE na súbore viac ako 1 000 pacientov ukázali v priemere dvojnásobnú senzitivitu v diagnostike dysplázií a carcinoma in situ oproti konvenčnej endoskopii v bielom svetle. K podobným záverom došla multicentrická štúdia so systémom D-light, kde detekcia dysplázií bronchiálnej sliznice stúpla o 80 % (Stanzel 2004). Nevýhodou autofluorescenčnej endoskopie je nižšia špecificita fluorescenčných zobrazovacích metód. Falošne pozitívne ložiská indukuje napríklad zvýšená koncentrácia hemoglobínu v miestach zápalu.

Vyššia senzitivita detekcie premalígnych a malígnych zmien sliznice autofluorescenčnou endoskopiou bola dokázaná aj pri tumoroch hlavy a krku. S použitím systému LIFE stúpla senzitivita zo 68 % na 93 % a špecificita zo 70 % na 79 % oproti endoskopii v bielom svetle. Kulapaditharom a spol. dokumentovali 100% senzitivitu a 73% špecificitu autofluorescenčnej endoskopie pri diagnostike malignít v ústnej dutine. Diagnóza bola stanovená registráciou hnedých, hnedočervených a tmavých areálov sliznice vo fluorescenčnom obraze (Kulapaditharom et al. 2001).

Skoré invazívne formy karcinómov alebo carcinoma in situ sa vyskytujú ako nenápadné ploché iregularity sliznice, ktoré sú ťažko detekovateľné voľným okom. Pri pokročilejších nádoroch difúzne šírenie do okolitého tkaniva sťažuje identifikáciu okrajov malígnej infiltrácie. Následkom je predĺžený čas operácie a zvýšené riziko pooperačných lokálnych recidív (Betz et al. 2002). Skvamocelulárny karcinóm v pravej časti spodiny ústnej dutiny u nášho pacienta mal tiež neostré ohraničenie. Hnedočervené sfarbenie v autofluorescenčnom obraze siahalo až k odstupu jazyka. Rozšírená resekcia aj na túto oblasť identifikovala skvamóznu dysplázíu stredne ťažkého stupňa s parakeratózou. Prekvapením bolo ložisko dysplázie ľahkého stupňa v ľavej časti sublingválnej oblasti, ktoré sa zaznamenalo ako nízkodenzitné oslabenie autofluorescenčného signálu v porovnaní s miestom primárneho nádorového origa.

Nižšie stupne intraepiteliálnych atypií ako je metaplázia, hyperplázia a ľahká dysplázia sa štandardnou endoskopiou nedajú dobre diagnostikovať. Platí to vlastne pre všetky dysplázie, kde má fluorescenčná diagnostika najvyššiu senzitivitu (Stanzel 2004). Dôkazom je aj diagnostikované ložisko erozívnej formy lichen ruber planus nachádzajúce sa na sliznici podnebného oblúka. Histologicky bola dokázaná erózia a inverzná papilomatóza epitelu. Ochorenie je považované za prekancerózu a v závislosti od iných pridružených rizikových faktorov sa karcinóm sliznice môže vyvinúť až v 10 % (De Veld et al. 2005).

Naše prezentované kazuistiky dokumentujú diagnostický prínos autofluorescenčného zobrazovania v diagnostike premalígnych a malígnych zmien orálnej sliznice. Téma môže byť zaujímavá aj pre pneumológa s bronchologickou špecializáciou. Pravdepodobnosť vývoja rakoviny pľúc u pacientov s tumormi hlavy a krku sa odhaduje na 10 až 37 %.

V našej bronchologickej praxi zavádzame bronchoskop väčšinou transorálne, pričom orientačne prehliadneme sliznicu ústnej dutiny, faryngu a laryngu. Podozrivé nálezy konzultujeme s príslušným špecialistom.

Literatúra:

Betz, Ch. S., Stepp, H., Janda, Ph. et al. A comparative study of normal inspection, autofluorescence and ALA-induced PPIX fluorescence for oral cancer diagnosis. Int J Cancer 97: 245 – 252, 2002.

De Veld, D. C. G., Witjes, M. J. H., Sterenborg, H. J. C. M., Roodenburg, J. L. N. The status of in vivo autofluorescence spectroscopy and imaging for oral oncology. Oral Oncol 41: 117 – 131, 2005.

Horváth, T. Autofluorescenční diagnostika (AF) v bronchologii. Klin Onkol 10: 195 – 196, 1997.

Kulapaditharom, B., Boonkitticharoen, V. Performance characteristics of fluorescence endoscope in detection of head and neck cancers. Ann Otol Rhinol Laryngol 110: 45 – 52, 2001.

Stanzel, F. Fluorescent bronchoscopy: contribution for lung cancer screening? Lung Cancer 45, Suppl 2: S25 – S37, 2004.

Sutedja, T. G., Venmans, B. J., Smit, E. F., Postmus, P. E. Fluorescence bronchoscopy for early detection of lung cancer. A clinical perspective. Lung Cancer 34: 157 – 168, 2001.

Venmans, B. J., Van Boxem, T. J. M., Postmus, P. E. et al. Bronchial intraepithelial neoplastic lesions in head and neck cancer patients: results of autofluorescence bronchoscopy. Ann Otol Rhinol Laryngol 110: 635 – 638, 2001.
Votruba, J., Šťastný, B. Autofluorescenční bronchoskopie a časná diagnostika bronchogenního karcinomu. Endoskopie 9: 5 – 9, 2000.
Woolner, L. B., Fontana, R. S., Cortese, D. A. Roentgenographically occult lung cancer: Pathologic findings and frequency of multicentricity during a 10-year period. Mayo Clin Proc 59: 453 – 466, 1984.

GEUM
KAZUISTIKY V PNEUMOLOGII

MUDr. Ivan Čavarga
Klinika pneumológie a ftizeológie Fakultnej nemocnice L. Pasteura
Rastislavova 43
041 90 Košice

Korešpondujúci autor:
Doc. MUDr. Ružena Tkáčová, PhD.
Klinika pneumológie a ftizeológie Fakultnej nemocnice L. Pasteura a Lekárskej fakulty UPJŠ
Rastislavova 43
041 90 Košice
E-mail: rtkacova@central.medic.upjs.sk

Firemní časopisy

Posledních několik let se setkáváme s tím, že kromě tradičních vydavatelů zdravotnické literatury se svými vydavatelskými projekty prosazují i farmaceutické firmy a výrobci a distributoři zdravotnických prostředků. Při vydávání publikací určených edukaci laiků je dnes podpora obchodních společností běžná, ale roste i počet projektů určených profesionálům – lékařům a zdravotním sestrám.

Běžnou formou jsou firemní sympozia, letáky, plakáty, brožury, internetové prezentace a servery a v neposlední řadě také firemní časopisy. Podoba a určení firemních časopisů se různí dle oboru. V pneumologii a alergologii má nejčastěji charakter společného vydavatelského projektu tradičního vydavatele a farmaceutické firmy a kromě profesionálního zpracování přináší i odborně hodnotný obsah. Cílem farmaceutické společnosti je většinou budování dobré image prostřednictvím odborného servisu lékařům a zajištěním „přidané“ hodnoty k propagaci, kterou je v tomto případě odborná publikace. Soudíme, že tuto snahu je třeba hodnotit pozitivně.

Respirace



Časopis sponzorovaný společností AstraZeneca. Letos vychází již v jedenáctém ročníku. Redakční radu tvoří pět českých odborníků v oblasti pneumologie, alergologie a imunologie a zástupce sponzorující společnosti. Respirace publikuje většinou původní články domácích autorů, časopis obvykle doplňují zprávy ze zahraničních kongresů a informační servis. Časopis je barevný, má velmi slušný grafický design a prezentovaný náklad 3 000 ks výtisků. Distribuován je zdarma.



Current Opinion in Pulmonary Medicine
Current Opinion in Allergy and Clinical Immunology

Periodika sponzorovaná společností Novartis. Vycházet začala v loňském roce. V českém a slovenském jazyce publikují překlady vybraných článků z anglické verze těchto časopisů. Vedoucími redaktory jsou Doc. MUDr. Ladislav Chovan, CSc. (pneumologie) a Doc. MUDr. Petr Panzner, CSc. (alergologie). Grafické zpracování naplňuje standardy kladené na odborný lékařský časopis (zpracovává Medical Tribune), náklad není uveden, časopis je k dispozici prostřednictvím společnosti Novartis zdarma.

Newsletter www.dychat.cz

Nejde vlastně o tradiční časopis, jen o internetový newsletter umístěný v rámci internetového serveru. Stránky jsou sponzorovány společností GlaxoSmithKline. Od roku 2002 publikuje newsletter s měsíční periodicitou překlady abstrakt vybraných článků s alergologickou a pneumologickou tématikou ze zahraničního odborného tisku. Bližší údaje o newsletteru nejsou na internetových stránkách uvedeny. Jako doplňkovou službu nabízí server zasílání informačních e-mailů s přehledem obsahu nového čísla (poslední dobou bohužel opožděně až o dva měsíce). Přístup k serveru i newsletteru je pro odbornou veřejnost bezplatný.

Astma nebo CHOPN? Je naše diagnóza správná?

Jarmila Fišerová
Oddělení funkčního vyšetřování, Masarykova nemocnice v Ústí nad Labem

Souhrn:

Je popsán případ 77letého muže, bývalého dlouholetého kuřáka, který byl pro dechové potíže vyšetřen nejprve kardiologem, posléze pneumologem s diagnózou chronické obstrukční plicní nemoci (CHOPN). Pro přetrvávající dechové potíže bylo provedeno funkční vyšetření plic s nálezem těžké obstrukční ventilační poruchy a s výraznou reverzibilitou bronchiální obstrukce dle bronchodilatačního testu. Je diskutován význam anamnézy, spirometrického vyšetření a bronchodilatačního testu jako snadno dostupných metod v diferenciální diagnostice CHOPN a průduškového astmatu.

Summary:

Astma or COPD? Is our diagnosis correct?

A 77 years old man, a former heavy smoker, was examined for gradually progressive dyspnea by a cardiologist and then by pneumologist with the diagnosis of Chronic obstructive pulmonary disease (COPD). The pulmonary function tests detected serious bronchial obstruction and its considerable reversibility after inhalation of a bronchodilator. The study discusses importance of the case history, spirometric examination and bronchodilator test as accessible methods in the differential diagnostic of COPD and bronchial asthma.

Fišerová, J. Astma nebo CHOPN? Je naše diagnóza správná? Kazuistiky v pneumologii 2, č. 2: 31 – 33, 2005.

Klíčová slova:
- **chronická obstrukční plicní nemoc**
- **asthma bronchiale**
- **bronchodilatační test**

Keywords:
- **chronic obstructive pulmonary disease**
- **bronchial asthma**
- **reversibility test**

Úvod:

Chronická obstrukční plicní nemoc se většinou manifestuje ve 4.–5. desetiletí života, příčinou je v 80–90 % kouření tabáku. Vzhledem k dlouhodobému průběhu nemoci pacienti často své potíže bagatelizují, přičítají je stárnutí nebo je označují za „běžný kuřácký kašel“, v průběhu let si na své obtíže „zvykají“. Často se stává, že poprvé přichází pacient k lékaři již s těžkou formou onemocnění, v respirační insuficienci. Lékaři by tedy měli nemocné aktivně vyhledávat a na potíže se ptát. V České republice je odhadovaná prevalence CHOPN 7,6 % a je pravděpodobné její zvyšování v důsledku stárnutí populace a zvýšení počtu kouřících žen a mládeže.

Asthma bronchiale se ve 2/3 případů manifestuje v dětském věku, může ale vzniknout v jakémkoliv věku, tedy i ve stáří (nad 65 let). Může jít o nové onemocnění a nebo je pokračováním onemocnění z předchozího období. Celková prevalence astmatu v České republice je asi 8 %. Astma zůstává často nediagnostikováno a odhaduje se, že v České republice je nediagnostikováno, a tedy neléčeno, asi 250 000–350 000 astmatiků. Na možnou diagnózu astmatu ve vyšším věku lékaři často nemyslí. Ani anamnestické údaje někdy ke správné diagnóze nepomáhají – pacienti udávají netypické potíže, které spíše svádějí ke kardiální příčině obtíží. V důsledku fyziologického procesu stárnutí je snížena percepce respiračních symptomů, často má astma seniorů těžší průběh a odlišnou odpověď na léčbu.

CHOPN a astma jsou dvě rozdílné nemoci, mají společné některé příznaky, které jsou vyvolány zúžením dýchacích cest. V patogenezi obou chorob se uplatňuje zánět – u astmatu především „eozinofilní“, u CHOPN „neutrofilní“. Obstrukce u astmatu je zpravidla reverzibilní, u CHOPN není plně reverzibilní a progreduje. Vzhledem k vysoké prevalenci CHOPN a astmatu jde o onemocnění, se kterými se setkává v každodenní praxi nejen pneumolog a alergolog, ale také praktický lékař a internista. Pro diferenciální diagnostiku je nezbytná pečlivá anamnéza a funkční vyšetření plic s provedením spirometrie a bronchodilatačního testu.

Asi v 10 % případů může jít o současný výskyt astmatu a CHOPN.

Kazuistika:

V listopadu 2003 přichází na naše oddělení 77letý pacient, stěžuje si na námahovou dušnost. Dušnost je výrazná zejména při rychlejší chůzi a při dýchání chladného vzduchu, když chodí na vycházky se svým psem. Noční dušnost neudává, nekašle, bolesti na hrudi nemá. Pracoval v lokomotivním depu jako úředník, kou-

řil celkem 54 let 20 cigaret denně, asi 5 let až 40 cigaret denně, nyní 2,5 roku nekouří. Postupně se zhoršující námahovou dušnost udává od roku 2000, v roce 2001 byl pro tyto obtíže vyšetřen kardiologem se závěrem, že kardiální nález nevysvětluje příčinu udávaných obtíží. Elektrokardiogram byl v mezích normy, echokardiografie prokázala jen nevýznamné změny s dobrou funkcí levé komory, pro vyšší hodnotu TK byla nasazena antihypertenziva (Moex, Lusopress). V červenci 2002 byl proveden na plicním oddělení skiagram hrudníku, který neodhalil výraznější patologii a provedeno spirometrické vyšetření (VC 82 % n.h., FEV_1 55 % n.h., FEV_1/FVC 41 %), bronchodilatační test nebyl proveden, nález uzavřen jako CHOPN II. stupně, nasazeno Afonilum SR cps. 2×250 mg, Berodual dos. aerosol podle potřeby, při další kontrole za půl roku přidán inhalační kortikosteroid Inflammide 2×200 μg.

Na naše oddělení přivedla pacienta vnučka, která je u nás léčena pro středně těžké perzistující astma. V té době byla zařazena do klinické studie, cítili jsme se tedy zavázáni a dědečka jsme vyšetřili. Anamnesticky udával námahovou dušnost, zhoršení zejména v ranních hodinách, kdy venčí psa, Berodual bral při dechových potížích asi 6–8krát denně. Udává též zhoršení dechových potíží, když si vezme Acylpyrin nebo Brufen. Fyzikální nález byl bez pozoruhodností, hodnota TK při léčbě 130/80 mmHg. Provedli jsme spirometrické vyšetření s vyšetřením statických ventilačních objemů v celotělovém pletysmografu. Zjistili jsme středně těžkou až těžkou obstrukční ventilační poruchu, klidová vitální kapacita byla v normě, byla přítomna výrazná hyperinflace a středně zvýšené odpory v dýchacích cestách. Bronchodilatační test (BDT) jsme provedli s Berodualem MDI, který pacient užíval jako úlevový lék (2 dávky přes nástavec). V testu byla zjištěna výrazná reverzibilita bronchiální obstrukce, vzestup FEV_1 o 58 % (570 ml), ale i po bronchodilatačním testu přetrvávala lehká obstrukční ventilační porucha a lehká hyperinflace. Naměřené hodnoty a grafy jsou prezentovány jako tabulka č. 1 a graf č. 1.

Pacientovi jsme předepsali fixní kombinaci inhalačního kortikosteroidu s inhalačním $ß_2$-mimetikem s dlouhodobým účinkem (Symbicort 400/12 μg 2krát denně) a ponechali teofyliny. Při kontrole za 3 měsíce udává výrazné zlepšení, námahovou dušnost nepociťuje, Berodual bere 1–2krát týdně, každé ráno 15 minut cvičí a na vycházce již svému psu „stačí“. Dle kontrolního funkčního vyšetření je při medikaci hodnota FEV_1 74 % n.h., FVC 102 %, přetrvává lehká obstrukční ventilační porucha a lehká hyperinflace. Doplnili jsme alergologické vyšetření – kožní testy na běžné alergeny včetně psa a kočky byly negativní, mírně zvýšená hodnota IgE (287) a mírná eosinofilie (0,05). ORL vyšetření neprokázalo nosní polypózu. Od nasazení fixní kombinace je stav pacienta stabilizován, bez nutnosti léčby ATB či nasazení systémových kortikosteroidů. Lehký stupeň zvýšené bronchiální reaktivity dle bronchodilatačního testu přetrvává.

Tabulka č. 1 a graf č. 1: Klidová spirometrie, křivka průtok–objem a celotělová pletysmografie před a po BDT

	před BDT			po BDT		
	n.h.	změř.	% n.h.	změř.	% n.h.	% změny
Spirometrie						
SVC (l)	2,93	3,36	115	4,13	141	23
IC (l)	2,35	2,96	126	3,33	142	13
FEV_1/SVC (%)		29		38		29
Křivka průtok–objem						
FVC (l)	2,85	2,06	72	3,44	121	67
FEV_1 (l)	2,13	0,98	46	1,55	73	58
FEV_1/FVC (%)	73	48		45		-5
PEF (l/s)	6,62	3,63	55	4,56	69	26
MEF 75 (l/s)	6,00	0,89	15	1,85	31	108
MEF 50 (l/s)	3,30	0,41	13	1,32	40	222
MEF 25 (l/s)	0,81	0,25	30	0,85	106	240
Bodypletysmografie						
Raw (kPa.l^{-1}.s)	> 0,35	0,66	188	0,39	111	-41
TGV (l)	3,36	6,14	183	5,33	159	-13
RV (l)	2,58	5,74	222	4,54	176	-21
TLC (l)	5,7	9,1	160	8,66	152	-5
RV/TLC (%)	44	63		52		-17

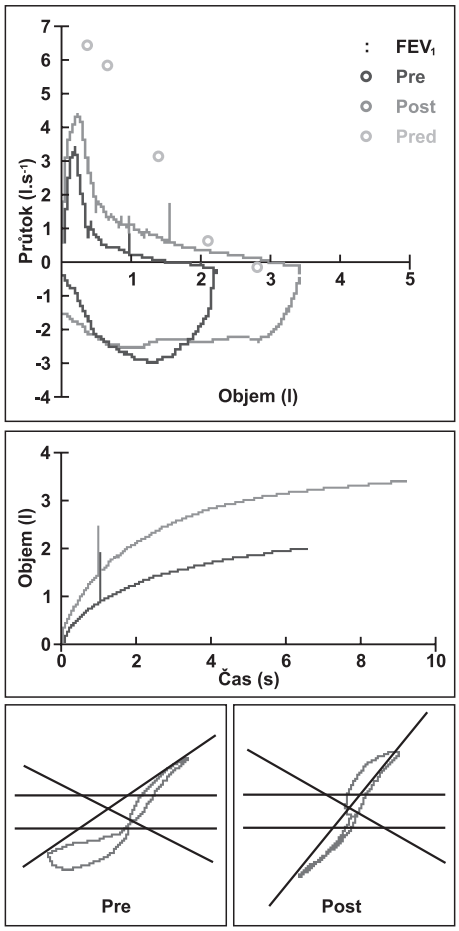

Legenda: BDT – bronchodilatační test, SVC – klidová vitální kapacita, IC – inspirační kapacita, FVC – usilovná vitální kapacita, FEV_1 – usilovně vydechnutý objem za l. vteřinu, PEF – vrcholový výdechový průtok, MEF 75, 50, 25 – maximální výdechové průtoky na úrovni 75, 50, 25 % FVC, Raw – odpor dýchacích cest, TGV – nitrohrudní objem plynů (na konci klidného výdechu), TLC – totální plicní kapacita

Po rozboru anamnézy, funkčního vyšetření plic a alergologického vyšetření se domníváme, že náš pacient patří mezi udávaných 10 % pacientů, kteří trpí současně CHOPN a astmatem.

Diskuse:

Odlišení CHOPN a astmatu má význam pro správné vedení terapie. U astmatika s lehkým perzistujícím astmatem jsou lékem volby inhalační kortikosteroidy, u pacientů s CHOPN v I. stadiu není nutná pravidelná terapie, ale kuřákům je nutné vysvětlit nebezpečí dalšího zhoršování nemoci, pokud nepřestanou kouřit. U těžkých forem obou nemocí je léčba prakticky shodná.

I dlouholetý kuřák může mít astma. V dospělosti se častěji setkáváme s nealergickou formou astmatu. Ariana ve studii z roku 1998 prokázal, že alergické astma může vzniknout i ve věku nad 65 let – celkem bylo praktickými lékaři vyšetřeno 1 888 osob ve věku nad 65 let, u 21 (tedy 1,15 %) bylo diagnostikováno nově vzniklé astma ve stáří (late onset asthma).

Diagnostika je často obtížná, protože starší pacienti mají sníženou kožní reaktivitu, a proto mohou být kožní testy negativní. Sérové IgE a eosinofilie jsou pro diagnostiku astmatu u starších osob přínosnější než kožní testy.

V dnešní uspěchané, nervózní době někdy obtížně hledáme čas pro pečlivě odebranou anamnézu, ale čas, který pohovoru s pacientem věnujeme, se vrátí jak ve včasné a správné diagnóze, tak v navázání partnerského vztahu s pacientem, který je předpokladem úspěšné léčby.

Provedení spirometrického vyšetření, dnes většinou metodou křivky průtok–objem, je při podezření na astma či CHOPN nezbytné. Monitorování vrcholové výdechové rychlosti je přínosné pro diagnostiku astmatu, nikoliv CHOPN. Provedení spirometrického vyšetření musí být standardizované a je tedy nezbytné proškolení zdravotních sester v jeho provádění a lékařů v hodnocení. Nesmí být hodnoceny pouze číselné údaje, vždy musí být hodnocen tvar křivky, která mimo jiné napovídá i o spolupráci vyšetřovaného.

Tabulka č. 2: Standardizovaný bronchodilatační test

Volba a dávka bronchodilatancia:
Pokud indikující lékař neurčí jinak, přednost mají bezfreonová monokomponentní krátkodobá $ß_2$-mimetika. **Salbutamol pMDI 0,1 mg – 4 dávky, tj. 0,4 mg přes nástavec** Dávky jsou do nástavce po protřepání podávány jednotlivě. U pacientů s kardiálním postižením lze použít: **Ipratropium bromid pMDI 0,02 – 4 dávky, tj. 0,08 mg přes nástavec** Kontrolní vyšetření za 30 minut. Pokud je použita jiná dávka, jiná látka, jiný inhalační systém či je kontrolní vyšetření provedeno v jiném časovém odstupu, je nutno to uvést.
Hodnocení:
Test je pozitivní při **zvýšení FEV_1 o 12 %** proti výchozí hodnotě a zároveň minimálně o **200 ml** v absolutních hodnotách, nebo při zvýšení vitální kapacity (FVC, VC) o 15 % proti výchozí hodnotě.

Pokud zjistíme obstrukci v dýchacích cestách, je nezbytné provedení bronchodilatačního testu. Provedení tohoto vyšetření je indikováno i tehdy, pokud jsou hodnoty v pásmu normy a pacient udává dechové potíže nebo kašel. Přes dobré výchozí hodnoty jsme opakovaně prokázali pozitivitu bronchodilatačního testu a tímto jednoduchým způsobem zvýšenou bronchiální reaktivitu. Pro sjednocení hodnocení BDT v České republice byl v roce 2003 Sekcí pro patologii a fyziologii dýchání a funkční diagnostiky při ČPFS vypracován a výborem ČPFS doporučen Standardizovaný brochodilatační test.

Negativní bronchodilatační test je nutno vztáhnout k danému okamžiku, například při akutní exacerbaci může být obstrukce ireverzibilní, ale po odléčení antibiotiky nebo po krátkodobém podání systémových kortikosteroidů může být obstrukce zcela reverzibilní, proto je nutné test zopakovat ve stabilizovaném stavu. Ještě před šesti lety prováděla bronchodilatační testy jen některá pracoviště. K jejich většímu rozšíření napomohl fakt, že rozdělení do stadií u CHOPN je možné podle hodnoty FEV_1 změřené po bronchodilatačním testu. Při hodnocení BDT u pacientů s CHOPN často nedochází ke zlepšení hodnoty FEV_1, ale sníží se stupeň hyperinflace. Pokud je u pacienta provedena celotělová pletysmografie, můžeme se o tom přesvědčit poklesem hodnot RV a poměru RV/TLC %. Pokud máme k dispozici jednoduchý spirometr, o poklesu plicní hyperinflace nás informuje zvýšení hodnoty inspirační kapacity – IC (objem vzduchu, který lze vdechnout po klidném výdechu – viz tabulka č. l, porovnání hodnoty IC před a po BDT a srovnání s hodnotami RV a RV/TLC %).

Závěr:

Astma a CHOPN jsou dvě různá onemocnění, která se liší způsobem vedení terapie a prognózou. Zejména ve starším věku může být odlišení těchto chorob obtížné. Základem pro správnou diferenciální diagnostiku je anamnéza a funkční vyšetření plic, které zahrnuje provedení spirometrie a bronchodilatační test.

Literatura:

Fišerová, J., Chlumský, J., Satinská, J. et al. Funkční vyšetření plic. Praha: Geum, 2004.

Kašák, V. Asthma bronchiale. Praha: Maxdorf, 2005.

Novotná, B. Vývoj bronchiálního astmatu v dospělosti. Alergie 1, č. 1: 45 – 47, 1999.

Quanjer, P. Standardised Lung Function Testing. Official Statement of the European Respiratory Society. Eur Respir J 6, suppl 16: 5 – 40, 1993.

Světová iniciativa o chronické obstrukční plicní nemoci. Světová strategie diagnostiky, léčby a prevence chronické obstrukční plicní nemoci. Praha: Vltavín, 2001.

Špičák, V., Kašák, V., Pohunek, P. Globální strategie péče o astma a jeho prevenci. Praha: Jalna, 2003.

MUDr. Jarmila Fišerová
Oddělení funkčního vyšetřování, Masarykova nemocnice
401 13 Ústí nad Labem
E-mail: jarmila.fiserova@mnul.cz

Josef Leopold Auenbrugger
(1722–1809)

Markéta Fidlerová, Jan Hugo

Ilustrace Radka Svobodová

V průběhu 18. století docházelo ve velkých evropských centrech vývoje medicíny k postupnému rozšíření patologicko-anatomických pitev. Poprvé v dějinách medicíny tak popis nemocí nebyl odvozován pouze z příznaků. Naopak, rychle přibývající počet známých patologických stavů ukázal nedostatek objektivních známek umožňujících jednotlivé nemoci rozlišit. Milníkem tohoto vývoje se stalo v roce 1761 vydání stěžejního díla padovského anatoma Giovanniho Battisty Morgagniho *De sedibus et causis morborum* (O sídlech a příčinách nemocí), které je považováno za skutečný začátek patologické anatomie jako samostatného oboru. Symbolicky ve stejném roce vídeňský lékař Leopold Auenbrugger ve svém díle *Inventum novum ex percussione thoracis humani ut signo abstrusos interni pectoris morbos detegendi* (Nový objev, jak poklepáváním hrudníku člověka lze v něm odhalit skryté choroby) uvedl do medicíny poklep. Medicína tak nejen získala řadu objektivních příznaků nemocí hrudníku a břicha, poklep se stal také výchozím bodem celého systému fyzikálního vyšetření tak, jak jej známe až do dnešní doby.

Příběh objevu a rozšíření poklepu je jedním z mnoha příkladů role autorit v dějinách medicíny. Narozdíl od devětasedmdesátiletého Morgagniho, renomovaného profesora anatomie tehdy ještě stále vlivné lékařské fakulty, byla práce málo známého vídeňského lékaře po krátkém období zájmu místními autoritami odmítnuta. O závislosti lékařského myšlení na platných autoritách svědčí fakt, že na praktické rozšíření čekal poklep ještě dalších 50 let.

Leopold Auenbrugger se narodil v roce 1722 ve Štýrském Hradci (Graz) v rodině dobře situovaného majitele hostince „U černého mouřenína“. Ve svém rodném městě získal velmi dobré vzdělání i kulturní rozhled – zejména v oblasti hudby, ve které jako dítě projevoval nadání.

Někdy ve čtyřicátých letech 18. století odešel Auenbrugger do Vídně studovat medicínu. Do období jeho studia spadá řada zásadních reforem spojených s vládou Marie Terezie. Jednou z nich byla i reforma studia medicíny a organizace celého zdravotnictví v říši. Císařovna do Vídně pozvala s tímto cílem dva holandské lékaře – Gerharda van Swietena a Antona de Haena. Oba byli žáky Hermana Boerhaavea na univerzitě v Leidenu, kde si osvojili mj. nový způsob výuky mediků přímo u lůžka nemocného, provádění patologických pitev i řadu metod organizace lékařské péče. Atmosféra, kterou oba Holanďané na fakultě vytvořili, na mladého ambiciózního Auenbruggera silně zapůsobila. S vědomím, kolik různých chorob může skrývat hrudník, zkusil prostou techniku, kterou znal z vinných sklepů rodného domu – poklepem na sudy se zde zjišťovalo, kolik v nich zbývá vína. Velmi rychle poznal, že poklep – i bez velkého tréninku – dokáže odhalit např. větší pleurální výpotek či rozsáhlejší infiltraci plicní tkáně.

Po promoci v roce 1752 začal Auenbrugger pracovat ve vojenské nemocnici, tzv. Španělské, která sloužila také jako klinika pro výuku mediků (v letech 1758–1762 jako vedoucí lékař). Zde dalších 7 let usilovně studoval techniku poklepu a pečlivě ověřoval klinické nálezy pitvou. Provedl také řadu experimentů, injikoval do pleurální dutiny zvířat i kadaverů tekutinu a ověřoval, jak přesně dokáže poklepem zjistit její horní hranici. Na samém konci roku 1760 (rukopis je datován 31. prosince) předal do tisku dílo, citované dnes obvykle pod zkráceným názvem Inventum novum.

Dílo má 95 stran a je rozděleno do 14 kapitol označených jako Pozorování (Observationes). První pozorování má název „O přirozeném zvuku hrudníku a jeho charakteru v různých místech“. Výklad je jasný a srozumitelný. Od konstatování, že hrudník zdravé osoby při poklepu vydává zvuk, pokračuje popis zvuku (autor jej přirovnává ke zvuku bubnu pokrytého silnou látkou), vyklepání hranic plic, srdečního ztemnění a upozornění na vliv tloušťky hrudní stěny, resp. rozvoje svalstva. Druhé pozorování popisuje metodu poklepu. Auenbrugger používal přímý poklep špetkou ruky, avšak vždy přes látku – buď musel mít pacient pevně obepnutou košili, nebo musela být perkutující ruka v rukavičce, nejlépe semišové (kontakt holé ruky s nahým tělem přidával akcesorní zvuk, který rušil vjem zvuku poklepem vyvolaného). Pacient měl vždy sedět, při poklepu přední plochy hrudníku zpříma, při poklepu na zádech shrbeně, při poklepu laterálních partií měl mít ruce přes hlavu. Autor upozorňuje také na vliv velikosti místnosti, ve které se vyšetřuje, či přítomnosti závěsů v okolí lůžka. Nabádá lékaře, aby cvičili poklep co nejčastěji, a to opakovaně i na svém vlastním hrudníku.

Auenbrugger popisuje dva základní zvuky, přirozený (sonus naturalis) a nepřirozený (sonus praeternaturalis), na jiném místě pak zvuk vysoký (sonus altior) a temný (sonus obscurior). Nerozlišuje tedy na hrudníku bubínkový poklep v dnešním smyslu, nikde není také zmíněn např. pneumothorax. Jako čistý protiklad ke zvuku vy-

dávanému hrudníkem staví poklepový zvuk na stehně. Typický charakter poklepového zvuku na hrudníku autor vysvětluje jednoduše přítomností vzduchu: „Musíme připustit, že cokoli zmenší objem vzduchu v hrudníku, zmenší přirozený zvuk této dutiny…“

V dalších kapitolách je pak vyložen poklepový nález u akutních a chronických nemocí, občas doplněný dalším klinickým popisem. Kromě pneumonie, pleuritidy či tuberkulózy autor popisuje také hydrothorax, hemothorax, chylothorax či empyém hrudníku. Pozornost je věnována také profesím, u nichž je plicní nemoc důsledkem inhalace cizorodého materiálu (mlynáři) nebo nepřirozené pracovní polohy (ševci) a z našeho pohledu trochu neočekávaně také duševním poruchám, např. depresi. Kromě nemocí plic je uveden také hydroperikard a poslední pozorování je věnováno „aneurysmatu srdce“, přičemž není dostatečně rozlišeno aneurysma, dilatace a hypertrofie.

Teprve nyní se vraťme k úvodu díla. Věty jsou dobově obřadné, je z nich však i tak patrné, s jakou nadějí autor dílo psal a s jakou obavou je prezentuje. Byl si nepochybně vědom významu nové metody. A stejně tak věděl, že osud díla bude záviset na mínění několika jednotlivců. Věta „… vždy bylo osudem těch, kteří osvětlili nebo vylepšili umění či vědy svými objevy, aby byli vystaveni závisti, zlobě či nenávisti…“ jej však od toho, čeho se obával, neuchránila.

Dílo přechodně vzbudilo zájem, referoval o něm např. významný anatom a fyziolog Albrecht Haller, několik mladších lékařů ověřilo, že metoda je užitečná, avšak hlavní autorita vídeňské lékařské vědy – de Haen – poklep odmítl. Auenbruggerovo dílo bylo v roce 1770 přeloženo do francouzštiny, překlad byl však velmi špatný, takže zůstal bez větší odezvy. Řada známých vídeňských lékařů se o poklepu vyjadřovala nelichotivě. Někteří tvrdili, že přece nejde o nic jiného než přes 2000 let známé succussio Hippocratis, jiní naopak považovali poklep za metodu nedůstojnou lékaře, někdy s odkazem na její původ v „hospodském sklepě“. Dnes se lze již jen dohadovat, nakolik se na chladném přijetí nové metody podílela skutečnost, že přímý poklep je obtížnější a přináší výsledky po mnohem delším nácviku než poklep nepřímý.

Rok po vydání díla Auenbrugger odchází ze Španělské nemocnice (není jasné jestli dobrovolně) a v dalších letech se stává jedním z nejvyhledávanějších vídeňských lékařů. Publikuje několik dalších prací, např. o možnosti použití kafru v léčbě mánie či o sklonu k sebevraždám, který (v pozdějším významu maniodepresivity) považuje za „skutečnou nemoc“. Tyto práce však již nesou rys rezignace na původní ambice. Věnuje se svým dvěma dcerám Marianně a Kateřině. Obě mají mimořádný hudební talent, jejich učitelem hry na piano je Antonio Salieri a také Josef Haydn, který v roce 1780 oběma sestrám věnuje cyklus klavírních sonát (tzv. Auenbrugger-Sonaten, které jsou dodnes standardní součástí klavírního repertoáru). Auenbrugger, jehož citlivý sluch jistě přispěl k objevu poklepu, se sám zapojí do vídeňského hudebního života, když v roce 1781 pro Salieriho napíše libreto ke komické opeře „Kominík“ (Der Rauchfangkehrer). O rok později umírá na tuberkulózu Marianna, která právě začala vynikat jako pianistka i jako skladatelka. Salieri skládá smuteční ódu pro soprán a klavír, kterou vydává tiskem společně s Marianninou sonátou Es-dur. V roce 1783 povýší císař Josef II. Leopolda Auenbruggera do šlechtického stavu a ten si na císařovu počest přidává další křestní jméno Josef.

Poklep byl koncem 18. století tu a tam bez větší publicity používán, přechodně jej používal i de Haenův nástupce v čele Španělské nemocnice Maximilian Stoll, o jeho skutečné přijetí se však zasloužil až Jean-Nicolas Corvisart, Napoleonův osobní lékař („nevěřím v medicínu, věřím v Corvisarta“). Když se o poklepu dozvěděl, byl jím zcela nadšen a po určité době tréninku a experimentování vydává v roce 1808 přesný a podrobně komentovaný překlad Auenbruggerova díla. V úvodu – úměrně svému postavení a sebevědomí – Corvisart píše: „Vím dobře, jak málo pocty přísluší překladateli a komentátorovi a já bych snadno mohl sám sebe vyzdvihnout do pozice autora… Tak bych však obětoval Auenbruggerovo jméno své vlastní marnivosti, což nejsem ochoten učinit. Je to on a úžasný objev, jehož právo náleží jemu, které si přeji znovu přivést k životu.“

O rok později Auenbrugger umírá a je pravděpodobné, že se již o Corvisartově překladu nedozvěděl. Poklep se v Paříži rozšířil prakticky okamžitě. Corvisartův žák Laennec jím byl inspirován k zavedení poslechu stetoskopem jako další součásti fyzikálního vyšetření a jeho další žák Piorry pak objevil, jak poklepový zvuk zesílit pomocí plesimetru, a zavedl tak nepřímý poklep. Ve třicátých letech pak Josef Škoda poklep přivedl zpět do Vídně a jeho teorii i praktickému použití dal rámec v podstatě platný dodnes (místo plesimetru také obvykle používal prostředníček levé ruky). Od Škody se pak – úměrně rostoucí slávě druhé vídeňské školy – poklep učili lékaři z celé Evropy i ze zámoří. Dalších nejméně sto let představoval poklep jeden z hlavních atributů lékařského vyšetření a významnou součást lékařského umění.

S rozšířením rentgenového vyšetření a dalších zobrazovacích metod však v praxi postupně význam poklepu začíná upadat. Je to vývoj logický – mnozí lékaři těžko nacházejí motivaci pro mnohaletý trénink poklepové techniky i sluchu tam, kde odpověď lze získat vyplněním žádanky – avšak do značné míry nešťastný. Když pomineme sebevědomí, které lékaři dává schopnost získat informaci pomocí anamnézy a fyzikálního vyšetření, redukcí těchto tradičních postupů se také podstatně narušuje vztah mezi lékařem a pacientem. Vzpomínka na objevitele poklepu je možná vhodným okamžikem k připomenutí, že pečlivě provedené fyzikální vyšetření je přínosné i v době výrazné „technologizace“ medicíny.

Literatura:

Auenbrugger, L. Inventum novum ex percussione thoracis humani ut signo abstrusos interni pectoris morbos detegendi. Anglický překlad: On percussion of the chest; being a translation of Auenbrugger's original treatise. In: John Forbes „Original Cases With Dissections and Observations Illustrating the Use of the Stethoscope and Percussion in the diagnosis of Diseases of the Chest.“ London: Underwood, 1824.
Fejfar, Z., Hlaváčková, L. Joseph Skoda. Clin Cardiol 20, 8: 740 – 741, 1997.
Firkin, B. G., Whitworth, J. A. Dictionary of Medical Eponyms. Basel: Editiones Roche, 1996.
Fučík, M. Základy vyšetření ve vnitřním lékařství. 2. vyd. Praha: Avicenum, 1978.
Glaser, H. Vývoj moderního lékařství. Praha: Orbis, 1962.
Jablonski, S. Jablonski's Dictionary of Syndromes and Eponymic Diseases. Malabar: Krieger, 1991.
Niklíček, L., Štein, K. Dějiny medicíny v datech a faktech. Praha: Avicenum, 1985.
Seyda, B. Dzieje medycyny w zarysie. 2. wyd. Warzszawa: PZWL, 1973.
Syllaba, L. Nauka o lékařském poklepu a poslechu. Praha: Bursík a Kohout, 1918.
Tan, S. Y., Hu, M. Josef Leopold Auenbrugger (1722–1809): father of percussion. Singapore Med J 45: 103 – 104, 2004.
Warren, C. P. W. The history of diagnostic technology for diseases of the lungs. CMAJ 161: 1161 – 1163, 1999.
Yernault, J. C., Bohadana, A. B. Chest percussion. Eur Respir J 8: 1756 – 1760, 1995.

Markéta Fidlerová, MUDr. Jan Hugo
Nakladatelství Maxdorf, s.r.o.

V Trenčíne o Národnom programe kontroly tabaku

Věra Dobiášová

Vo februári 2005 vstúpil do účinnosti *Rámcový dohovor o kontrole tabaku;* Slovenská republika ho ratifikovala už ako siedma krajina sveta. Zaviazala sa, že vytvorí nielen všeobecný, ale aj konkretizovaný národný program.

Témou konferencie, usporiadanej na podnet Národného koordinačného výboru na kontrolu tabaku v SR, menovite jeho predsedníčky MUDr. Eleny Kavcovej, PhD. a kancelárie WHO na Slovensku, ktorej vedúcou je MUDr. Darina Sedláková, MPH, bola predovšetkým implementácia zmieneného medzinárodného dohovoru v SR a návrh, ktorý by mal obsahovať konkrétne úlohy pre zdravotníctvo a ďalšie rezorty. Konferencia v Trenčíne na tému *Národný program kontroly tabaku vo svetle Rámcového dohovoru na kontrolu tabaku* prebehla dňa 6. apríla na výstavisku TMM, a. s., v rámci 7. ročníka výstavy Zdravý životný štýl.

„Tabak" sa stal už po tretíkrát predmetom sprievodných programov týchto výstav – na odborných seminároch pracovníkov štátnych zdravotných ústavov na Slovensku, dnes regionálnych úradov verejného zdravotníctva a na konferenciách v minulých rokoch bola vítanou účastníčkou i prof. MUDr. Drahoslava Hrubá, CSc. z Masarykovej univerzity v Brne, ktorá sa problematike fajčenia venuje už niekoľko rokov.

Tohoročnej konferencie sa okrem zmienených pracovníkov zúčastnili aj niektorí členovia Národného koordinačného výboru na kontrolu tabaku v SR z iných rezortov (žiaľ v malom počte), Národnej koalície na kontrolu tabaku v SR, občianskeho združenia Stop fajčeniu, pracovníci Slovenskej zdravotníckej univerzity v Bratislave, Trnavskej univerzity a zástupcovia tlače. Zúčastnila sa jej aj MUDr. Eva Králíková, PhD. z 1. LF UK v Prahe, uznávaná česká odborníčka v otázkach kontroly tabaku. K účastníkom sa prihovoril predseda zdravotníckeho výboru Národnej rady SR doc. MUDr. Ján Bielik, CSc.

Hlavný hygienik SR doc. MUDr. Ivan Rovný, PhD., MPH vystúpil so zásadným a podnetným príspevkom. Zdôraznil prioritné nástroje kontroly tabaku v Európskej únii, medzi ktoré patrí legislatíva so zreteľom na reguláciu obsahu a emisií z tabakových výrobkov, regulácia ich označenia a balenia, usporiadanie zdravotných varovaní, zákaz priamej reklamy prostredníctvom médií cezhraničného dosahu a zákaz sponzoringu medzinárodných podujatí tabakovými firmami.

Legislatívne opatrenia v kontrole tabaku, ako aj právne aspekty ochrany nefajčiarov, dominovali aj v ďalších vystúpeniach MUDr. Eleny Kavcovej, PhD. a hlavného odborníka na kontrolu tabaku PhDr. Róberta Ochabu z Úradu verejného zdravotníctva SR v Bratislave. MUDr. Kavcová zdôraznila, že i keď SR krok za krokom dopĺňa a približuje svoju legislatívu k legislatíve EÚ, stále ešte nespĺňa kritériá Rámcového dohovoru o kontrole tabaku, napr. v oblasti regulácie sponzorovania zo strany tabakového priemyslu. Z iniciatívy Úradu verejného zdravotníctva sa už s diskusiou o nevyhnutných legislatívnych návrhoch začalo. Ide predovšetkým o novelizáciu zákona o ochrane nefajčiarov, ktorú pripravilo Centrum kontroly tabaku na ÚVZ SR. Odborní pracovníci centra vyhodnocovali pripomienky k návrhu zákona, boli pri jeho prerokovávaniach v Legislatívnej rade vlády SR, vo vláde SR, vo výboroch NR SR a pripravili záverečné znenie novelizovaného zákona. Žiaľ, pri schvaľovaní sa k ministrovi zdravotníctva ostatní ministri nepripojili, takže novela v predkladanej podobe nebola prijatá.

Obr.: Pohľad na predsednícky stôl – Doc. MUDr. Ivan Rovný, PhD., MPH – hlavný hygienik Slovenskej republiky, MUDr. Darina Sedláková, MPH – vedúca kancelárie WHO na Slovensku, vľavo hostiteľka konferencie MUDr. Věra Dobiášová, MPH – riaditeľka RÚVZ v Trenčíne

Témou prednášky MUDr. Evy Králikovej, PhD. bola *Liečba závislosti od tabaku v českom zdravotníckom systéme.* Centrá liečby závislosti od tabaku, ktoré v ČR od roku 2004 vznikli v počte 12 pri fakultných nemocniciach, svedčia o mravčej práci pracovníkov verejného zdravotníctva. Treba dúfať, že aj k nášmu jedinému centru vo Fakultnej nemocnici v Martine sa postupne pridajú ďalšie. Telefónna linka na odvykanie fajčenia v ČR (vďaka svojim ekonomickým výhodám, širokému záberu, ľahkej dostupnosti, súkromiu a anonymite) prispieva ku zvýšeniu úspešnosti pri odvykaní a k lepšej informovanosti o zákernostiach nikotínovej závislosti.

Pod názvom QUITLINE by mala začať fungovať takáto linka v tomto roku už i v SR. O malý krôčik sme predstihli ČR v ratifikácii Rámcového dohovoru na kontrolu tabaku. Tvrdenia lekárov a ich fajčiacich pacientov v ČR o tom, ako často lekár radí pacientovi, aby prestal fajčiť, resp. stanoviská fajčiarov, ktorým lekár odporučil zanechať fajčenie alebo navštíviť poradňu sa rozchádzajú.

Zhodné výsledky prezentovala hlavná odborníčka na výchovu ku zdraviu MUDr. Věra Dobiášová, MPH vo svojom príspevku *Úloha zdravotníckych pracovníkov v kontrole tabaku.*

Na 31 regionálnych úradoch verejného zdravotníctva v SR pracujú poradne odvykania od fajčenia, na Úrade verejného zdravotníctva v SR v Bratislave Centrum kontroly tabaku, kde pracujú špecialisti verejného zdravotníctva. Rozhodujúca úloha v kontrole tabaku pripadá zdravotníckym pracovníkom, ktorí by sa mali stať významnými spojencami špecialistov na podporu zdravia. Na to však bude treba ešte veľa úsilia, pretože medzi lekármi a zdravotnými sestrami je veľa fajčiarov, ktorí sa veľmi ťažko vzdávajú svojej závislosti od nikotínu. Je dôležité nefajčiarov, najmä tehotné ženy, chváliť za ich pozitívne správanie a podporovať ich v nefajčení. Fajčenie je významný pediatrický problém, pretože väčšina dospelých fajčiarov začína fajčiť v období detstva a adolescencie. Len málo dospievajúcich dievčat, budúcich matiek, si pamätá, že by im niektorý zdravotnícky pracovník hovoril niečo o škodlivom vplyve fajčenia.

Vieme, že naši lekári a sestry nevenovali a ani dnes nevenujú rizikovosti fajčenia takú pozornosť, akú si táto závažná problematika zasluhuje. Pritom úloha lekárov v prevencii fajčenia a ďalších rizikových faktorov civilizačných chorôb bola dokázaná v mnohých sledovaniach. Je to problém aj niektorých iných európskych krajín. Preto Svetová zdravotnícka organizácia k tohoročnému Svetovému dňu bez tabaku zamerala pozornosť najmä na zdravotné, sociálne a ekonomické dôsledky zneužívania tabaku s heslom „Zdravotnícki pracovníci a kontrola tabaku". Je to výzva všetkým kolegom, poskytujúcim primárnu zdravotnícku starostlivosť a špecialistom, aby so svojimi pacientmi či klientmi aspoň krátko pohovorili o fajčení, ponúkli im prvú informáciu o tom, že fajčenie prináša nielen zdravotné problémy, ale aj straty ekonomické a sociálne a v konečnom dôsledku stratu toho najcennejšieho – života a usmernili ich. Odborní pracovníci verejného zdravotníctva sú pripravení poskytnúť kolegom potrebné podklady na krátku intervenciu, pričom sú si vedomí, že pri ich súčasnej obrovskej vyťaženosti nie je možné poskytnúť všetky relevantné informácie týkajúce sa techník odvykania od fajčenia.

V SR, tak ako aj inde vo svete, je málo poznatkov o pasívnom fajčení v domácnostiach, ktoré je osobitným problémom preto, lebo možnosť zamedzenia a kontroly tohto druhu fajčenia nemá oporu v legislatíve. Môže sa počítať len so vzdelaním a ďalším vzdelávaním dospelých a detí, ktorého výsledkom bude presvedčenie, motivovanie a nefajčenie fajčiarov v domácnosti. Spoločným cieľom Ligy proti rakovine, Metodicko-výchovného kabinetu a fakúlt verejného zdravotníctva Slovenskej zdravotníckej univerzity a Trnavskej univerzity bolo získať údaje o pasívnom fajčení v domácnostiach na Slovensku. V roku 2004 bolo náhodne vybraných 1 137 respondentov vo veku 18 a viac rokov, vo všetkých ôsmich krajoch SR z rôznych miest a obcí. Súbor vybraných respondentov bol reprezentatívny pre celé Slovensko. O výsledkoch tejto štúdie, u nás prvej svojho druhu, informovala prítomných MUDr. Anna Egnerová, CSc. z Fakulty verejného zdravotníctva Slovenskej zdravotníckej univerzity v Bratislave. A čo zo získaných výsledkov vyplýva pre prax?

- Máme viac ako tretinu 18 a viacročných obyvateľov, ktorí fajčia.
- Viac ako 10 % prestalo fajčiť, t. j. existujú už obyvatelia, ktorí vedia prestať, ale nevieme, či pre vlastné zdravotné problémy alebo z presvedčenia, že tabakový dym škodí im aj ich deťom a iným nefajčiarom.
- Pätina fajčiarov fajčí doma, 17 % na návštevách a 14 % v aute.
- Doma fajčí viac žien ako mužov, každý deň v prítomnosti detí fajčí viac žien (3,8 %) ako mužov (2,8 %).
- O tom, že tabakový dym deťom škodí, je presvedčených len viac ako polovica (66 %) fajčiarov a 94 % nefajčiarov.
- O škodlivosti tabakového dymu pre nefajčiarov je presvedčených iba tretina (31 %) fajčiarov a tri štvrtiny (76 %) nefajčiarov.
- O škodlivosti fajčenia pre fajčiarov je presvedčená tretina (33 %) fajčiarov a štyri pätiny (80 %) nefajčiarov.
- Názory fajčiarov a nefajčiarov o škodlivosti fajčenia nie sú jednoznačne odstupňované podľa vzdelania; medzi tými, ktorí si myslia, že tabakový dym je veľmi škodlivý pre deti, nefajčiarov i fajčiarov, prekvapujúco nie je najviac v skupine vysokoškolsky vzdelaných nefajčiarov.

Úlohy, možnosti a perspektívy Národnej koalície na kontrolu tabaku v SR priblížil účastníkom jej nový prezident MUDr. Tibor Baška, PhD. Vznikla v roku 2002 ako občianske združenie, ako odpoveď na spoločenskú požiadavku na existenciu nezávislej organizácie, ktorá by združovala a koordinovala činnosť právnických a fyzických osôb, ktoré sú aktívne v kontrole tabaku a majú snahu prispievať k znižovaniu negatívnych spoločensko-zdravotných dopadov užívania tabaku. Iniciátorom jej vytvorenia a prvým prezidentom bol PhDr. Blažej Slabý, CSc. Do roku 2002 pracovala v rámci agendy občianskeho združenia Stop fajčeniu. Samostatne pracuje od roku 2005, avšak naďalej vo veľmi úzkej spolupráci so združením Stop fajčeniu a s jeho podporou. Národná koalícia na kontrolu tabaku by mala perspektívne významnou mierou participovať na presadzovaní a aktivitách Národného akčného programu na kontrolu tabaku v SR.

Jedným z cieľov konferencie v Trenčíne bolo navrhnúť a vyriešiť finančné zabezpečenie Národného programu na kontrolu tabaku. I keď tabak je vo vecnej pôsobnosti MZ SR a podstatná časť nákladov by sa mala preniesť do jeho rozpočtovej kapitoly, problematiku tabaku by si mali zahrnúť do svojich rozpočtov aj iné rezorty. Pre ich slabé zastúpenie túto tému nebolo možné prediskutovať v potrebnom rozsahu.

Z diskusných vystúpení však bolo zrejmé, že konferencia bola prínosom pre účastníkov i organizátorov, ktorí sa zhodli na tom, že problematiku fajčenia treba riešiť v úzkej medzirezortnej spolupráci.

MUDr. Věra Dobiášová, MPH
riaditeľka RÚVZ v Trenčíne
hlavná odborníčka na výchovu ku zdraviu

Primář MUDr. Jiří T. Kozák, CSc.
(1926–2002)

Eva Králíková

Připomeňme si lékaře, který u nás jako první začal prosazovat dnes už ne tolik absurdní požadavek, aby lékaři léčili závislost na tabáku. Tehdy ještě tato nemoc neměla své číslo diagnózy „F 17“ a místo léčby závislosti na tabáku se mluvilo spíše o odvykání kouření. Mnoho kolegů ze začátku považovalo doktora Kozáka za podivína. Čas mu ale dal plně za pravdu.

Jiří Tomáš Kozák se narodil dne 1. dubna 1926 v Loučni u Nymburka v rodině MUDr. Pavla Kozáka, tamního obvodního lékaře. Také jeho bratr se věnoval medicíně – je jím prof. MUDr. Pavel Kozák, DrSc.

Dětství prožil Jiří ve svém rodišti, teprve klasické gymnázium odešel studovat do Mladé Boleslavi, a medicínu pak na Karlovu univerzitu do Prahy. Promoval dne 20. října 1950. Po promoci působil na plicním oddělení v Mladé Boleslavi, v letech 1954–59 v plicním sanatoriu na Pleši a od června 1959 až do svého odchodu do důchodu pracoval na oddělení tuberkulózy a respiračních nemocí nemocnice v Kutné Hoře.

Toto krásné město, které mu přirostlo k srdci, se mu stalo městem domovským. Velmi rád dělal zasvěceného průvodce po místních památkách všem kolegům, které do Kutné Hory zval. Přijížděli i ze zahraničí, a všichni odjížděli nadšeni.

Jeho koníčkem bylo sice vše, co se týkalo kouření, ale měl čas i na další. Především to byla láska k vážné hudbě. Měl velké znalosti orchestrálních skladeb, sám byl výborný klavírista. Miloval zejména hudbu Gustava Mahlera. Jeho manželka paní Naděžda učila hře na klavír v kutnohorské umělecké škole. Poznali se v přeplněném vlaku jako studenti cestou na lyže do Krkonoš. Svatbu měli dne 8. prosince 1951 a prožili spolu krásné harmonické manželství, které skončilo až jeho náhlou smrtí dne 27. ledna 2002. Jejich jediný syn nepokračoval v rodinné tradici a nestal se lékařem.

MUDr. Jiří T. Kozák se v průběhu své medicínské kariéry věnoval zejména problémům tuberkulózy, ale také zvýšení úrovně znalostí obyvatelstva o zdraví a nemocech. Jím řízené oddělení zdravotní výchovy OÚNZ patřilo k nejaktivnějším v tehdejším Středočeském kraji. Iniciativně spolupracoval také s Ústavem zdravotní výchovy, i pozdějším Národním centrem podpory zdraví.

Kozák byl sám kuřákem a uvítal, když se v rámci Pneumologické a ftizeologické společnosti ČLS J. Ev. Purkyně hledal někdo, kdo by si vzal na starost kouření – chtěl s kouřením totiž přestat a tuto činnost bral jako podporu. Byla to sedmdesátá léta 20. století, kdy byl zájem o problematiku kouření i mezi pneumology relativně novinkou. Nejen, že úspěšně sám přestal kouřit, ale jako jeden z prvních našich lékařů pochopil význam a dopad kouření na lidské zdraví.

Obr. č. 1: Primář MUDr. Jiří T. Kozák, CSc. se svým norským kolegou profesorem Bjartvejtem

Dnes mu mnoho kuřáků, kteří prošli jeho poradnou pro odvykání kouření v Kutné Hoře, Kolíně nebo v Praze, může děkovat za prodloužení života. A to nejen přímo, ale i přeneseně: MUDr. Jiří T. Kozák inspiroval, zaujal a vzdělal mnoho dalších kolegů v léčbě závislosti na tabáku – jsem jedním z nich. Inicioval postgraduální vzdělávání lékařů v problematice kouření, které probíhá v IPVZ pravidelně dvakrát ročně již dvanáct let.

Za organizaci Světového dne bez tabáku byl už v roce 1988 oceněn medailí Světové zdravotnické organizace. Byl členem evropské organizace lékařů zabývajících se kontrolou tabáku a léčbou závislosti na něm EMASH (European Medical Association Smoking or Health) a spoluzakladatelem její české sekce, a členem Society for Research on Nicotine and Tobacco i několika dalších odborných společností. V roce 1998 pomohl dr. Kozák založit také Českou koalici proti tabáku.

Česká komise EMASH pořádá od svého vzniku v roce 1993 již tradičně v květnu seminář ke Světovému dni bez tabáku, kterým SZO (WHO) prohlásila 31. květen. Od roku 2003 je to u nás „Kozákův den“.

MUDr. Jiří T. Kozák má podstatnou zásluhu na tom, že dnes v České republice funguje na padesát poraden pro odvykání kouření a že při předsednictvu České lékařské společnosti J. Ev. Purkyně byla v roce 2000 ustavena Pracovní skupina pro prevenci a léčbu závislosti na tabáku. Na toto téma psal zejména do odborných časopisů (Praktický lékař, Studia Pneumologica et Phtiseologica Cechoslovaca, Časopis lékařů českých), ale i do jiných médií. Redakci ČLČ zásoboval léta „kurckami“ o kouření.

Obr. č. 2: Porada s ostatními kolegy kutnohorské nemocnice

Byl autorem řady brožur pro kuřáky. Jako hlavní autor vytvořil i první českou monografii o vlivu kouření na zdraví pro lékaře, kterou pod názvem Rizikový faktor kouření v roce 1993 vydalo Ministerstvo zdravotnictví ČR jako 225. svazek své edice Zdravotnické aktuality. Pro kuřáky jsme spolu napsali knížku Jak přestat kouřit (Maxdorf, 1997 a 2003) a právě příprava jejího druhého vydání byla jeho prací poslední.

Věnoval se i legislativě týkající se kontroly tabáku a nechápal, proč je tak těžké ji prosadit – nic by stát nestála, naopak by přinesla státnímu rozpočtu víc peněz a zlepšila zdraví lidí. Tak proč…?

Osobně jsem se s ním setkala v roce 1987, kdy přednášel skupince lékařů v „doškolováku“. Velmi mě to zasáhlo: vzbudil ve mně totiž pocit, který mám v souvislosti s tabákem dodnes, možná stále intenzivnější. Totiž pocit fascinující mezery v naší běžné lékařské praxi: Existuje něco jednoduchého, s obrovským dopadem, prospěchem pro zdraví populace, ale mnoho lékařů to nebere na vědomí. Když dnes chcete v jakémkoli oboru medicíny zavést nějakou novou metodiku, potřebujete k tomu zpravidla velmi drahé vybavení a musíte se tak specializovat, že většina kolegů nebude dobře rozumět tomu, co děláte. Když se vše povede, zachráníte ročně několik desítek či stovek životů… Ale kouření? Je u nás příčinou každého pátého úmrtí a léčba je v podstatě prostá, laciná, žádnou specializaci nevyžaduje. Podstatné je, aby lékař řekl kuřákovi při každém kontaktu, že pro jeho zdraví je nutné přestat s kouřením – ale ani tuto jednoduchou větu kupodivu dobrá polovina českých lékařů svým pacientům zatím neříká. A to se mi zdá zarážející.

Mnohokrát jsme pak spolu přednášeli v nejrůznějších městech naší země. Ráda vzpomínám na společné cesty, na naše debaty, skleničku vína i na to, že nás opakovaně představili jako doktorku Kozákovou a doktora Králíka. Byl přesvědčivým přednášejícím a na vlastním příkladě demonstroval fakt, že přestat kouřit opravdu má smysl – zemřel v roce svých nedožitých 76. narozenin.

MUDr. Eva Králíková, CSc.
1. LF UK a VFN, Praha
E-mail: eva.kralikova@lf1.cuni.cz

zpráva

Hradecké pneumologické dny, letos v termínu 22. – 23. dubna, pořádaly společně Česká pneumologická a ftizeologická společnost, Plicní klinika LF UK Hradec Králové a Česká asociace sester. Tradičně dobrá organizace konference a výběr lektorů zajistily kvalitní odbornou akci, umístění v bývalé jezuitské koleji – Novém Adalbertinu pak přidalo zajímavou atmosféru.



Odborné jednání bylo rozděleno do bloků věnovaných onkologii a chirurgii, spolupráci alergologů a pneumologů, samostatné části byly věnovány také funkčnímu vyšetření plic a tuberkulóze. Různorodé, ale mnohdy velmi zajímavé prezentace přinesl blok Varia. Samostatná firemní sympozia zahrnula patofyziologii a léčbu CHOPN (Boehringer Ingelheim a Pfizer) a léčbu astmatu (GSK, AstraZeneca).

Obsazení akce posterovými sděleními se omezilo na jedinou práci věnovanou izolacím komplexu Mycobacterium avium intracellulare.

Co nechybělo, bylo bohaté jednání sekce sester věnované jak ošetřovatelství a otázkám organizačním, tak funkční a laboratorní diagnostice. Společná odborná sympozia lékařů a sester nejsou dosud ve všech oborech samozřejmá, ale určitě patří k pozitivním trendům současnosti.

Karel Vízner

Společnost pro výzkum nikotinu a tabáku se sešla v Praze

Society for Research on Nicotine and Tobacco (SRNT) je mezinárodní společnost se sídlem v USA (www.srnt.org). Má i svou evropskou sekci (SRNT Europe). V roce 2005 se poprvé její každoroční konference konala mimo USA. Byla to 11. konference SRNT, která se uskutečnila společně se 7. evropskou ve dnech 20. – 23. března 2005 (s 957 účastníky z více než 50 zemí, z toho téměř 40 z České republiky). Spolupořadateli konference byly Česká lékařská společnost J. Ev. Purkyně (prof. MUDr. Jaroslav Blahoš, DrSc.) a 1. lékařská fakulta Univerzity Karlovy v Praze (prof. MUDr. Štěpán Svačina, DrSc., MBA). Představitelé obou institucí se zúčastnili i oficiálního zahájení a předali ocenění svých organizací: ČLS JEP udělila čestné členství Dr. Sinéad Jones za vedení Tobacco Control Resource Centre při British Medical Association. Toto centrum iniciovalo spolupráci lékařských společností v kontrole tabáku v rámci celé Evropy. 1. LF UK ocenila medailí Prof. PhDr. Petra Hájka, který patří k předním lékařským psychologům Velké Británie. Ocenění předal prof. MUDr. Stanislav Štípek, DrSc.

Konference se zabývala především neurobiologií a léčbou diagnózy F 17, závislosti na tabáku. Byla tedy orientována ponejvíce klinicky a laboratorně. Psychobehaviorální závislost je první, která se u kuřáků objevuje. O molekulární biologii procesu učení a chování, vedoucího k chronickému užívání drogy, mluvil populární Eric Kandel, profesor fyziologie a psychiatrie Center for Neurobiology and Behavior Columbia University College of Physicians and Surgeons, nominovaný na Nobelovu cenu za medicínu v roce 2000. Pozornost byla věnována i psychoterapii, ale především tomu, co se při kouření odehrává v mozku, jak je jeho struktura kouřením ovlivněna, jak se postupně mění a jak lze těchto poznatků využít při léčbě, včetně připravované farmakoterapie.

Samostatná sekce byla věnována připravovaným lékům. Jsou to selegiline (inhibitor MAO-B), BP 897 (parciální agonista D3 receptoru), varenicline (parciální agonista nikotinového receptoru) a rimonabant (působí na endokanabinoidní receptory CB1). Ve stadiu klinického testování jsou také čtyři typy vakcín, jejichž společným principem je navázání malé molekuly nikotinu, která snadno pronikne hematoencefalickou bariérou, na větší molekulu (imunoglobulin), což zabrání proniknutí do mozku.

Úspěšnost, ale i intenzitu léčby je dnes možné odhadnout na základě molekulární diagnostiky typů acetylcholin-nikotinových receptorů. Bohužel, tato metodika je příkladem postupu, který se u nás zatím nepoužívá.

Řada přednášek byla věnována minulé, současné a hlavně budoucí léčbě závislosti na tabáku. Absurdní je snadná dostupnost volně prodejné cigarety v kontrastu s přísně regulovaným samotným nikotinem (náhradní terapie nikotinem, NTN). Tohoto tématu se dotkla řada sekcí, například plenární epidemiologická přednáška Ann McNeillové o regulaci nikotinu a tabáku v souvislostech s dopadem na veřejné zdraví.

Foto Stanley Rowin

Obr.: President SRNT, profesor Kenneth Warner (USA)

Ve shodě s WHO je doporučeno neobávat se žádné kontraindikace, jestliže je variantou NTN cigareta (děti, kardiovaskulární onemocnění či těhotenství). Samostatné sympozium bylo věnováno právě doporučení používat NTN u těhotných kuřaček, které nemohou přestat kouřit bez léčby. Zatímco např. u nás je těhotenství pro NTN kontraindikací, ve Francii je naopak indikací.

Diskutovalo se také o redukci kouření. Musíme akceptovat fakt, že většině kuřáků se nepodaří přestat s kouřením. Ukázalo se, že redukce spotřeby cigaret sama o sobě nepřináší významné snížení rizika, ale že častěji vede k následné abstinenci a to i u kuřáků, kteří o tom předtím neuvažovali.

Samostatné bloky byly věnovány i systému léčby závislosti na tabáku ve Velké Británii, která na to věnuje ročně desítky milionů liber. Kdybychom akceptovali doporučení Rámcové úmluvy o kontrole tabáku WHO a věnovali 1–2 % z tabákových daní na tento účel, znamenalo by to stovky milionů korun ročně, což by mohlo být srovnatelné s UK.

Michael Fiore, hlavní autor recentních doporučení léčby závislosti na tabáku, na konferenci převzal Doll/Wynder Award for Research in Epidemiology and Public Health, což je cena Dolla a Wyndera, dvou prvních autorů, kteří v roce 1950 prokázali souvislost kouření a rakoviny plic u mužů, a to za výzkum v epidemiologii a veřejném zdraví. Jeho plenární přednáška dokazovala, že investovat do léčby závislosti na tabáku se vyplatí státu, zdravotním pojišťovnám, zkrátka všem mimo tabákový průmysl.

Kontrola tabáku, včetně prevence a léčby závislosti na tabáku, musí být prioritou zdravotníků, zdravotnických systémů a vlád a musí být mezinárodní – čelíme totiž tabákové pandemii. To byla slova Dereka Yacha, bývalého představitele generálního ředitelství WHO, nyní profesora epidemiologie na univerzitě v Yale, k nimž by se měli přihlásit všichni lékaři.

MUDr. Eva Králíková, CSc.

Představujeme…

…v rozhovoru s

doc. MUDr. Jaromírem Musilem, PhD.

České občanské sdružení proti chronické obstrukční plicní nemoci (CHOPN), **které má za sebou již pět let úspěšné aktivity.**

Pane předsedo, byl jste u zrodu tohoto sdružení. Z čí iniciativy, proč vlastně vzniklo a s jakým programem?

Podnět k jeho založení dali v listopadu roku 1999 členové výboru České pneumologické a ftizeologické společnosti, kteří se dlouhodobě věnují problematice nemocí spojených s bronchiální obstrukcí. Byla to trojice: prof. MUDr. Vladimír Vondra, DrSc., MUDr. Stanislav Kos a já. Vycházeli jsme ze společné zkušenosti, že této problematice ani odborná zdravotnická, ani širší veřejnost nevěnuje pozornost, jakou by si pro svůj společenský dopad zasloužila. K této naší iniciativě se hned na začátku připojilo přes padesát kolegů – členů ČPFS. Sdružení bylo registrováno v únoru následujícího roku.

Základním cílem ČOPN je rozšiřovat a prohlubovat znalosti lékařů i širší zdravotnické veřejnosti a zlepšit informovanost ostatního obyvatelstva, zejména nemocných a lidí, kteří s nimi žijí nebo pracují.

Naším trvalým programem je vedle spolupráce s ministerstvem zdravotnictví, se zdravotními pojišťovnami a společnostmi především ediční a publikační činnost s efektivním využitím podpory sponzorů. Zde mám na mysli publikace pro lékaře, brožury pro nemocné s CHOPN a články v lékařských časopisech. Připomínám zde, že loňské 9. číslo časopisu Vnitřní lékařství bylo věnováno problematice CHOPN.

Velký význam přikládáme také příspěvkům nebo přímým vystoupením lékařů v nejrozšířenějších médiích. A nebyli bychom moderní organizací, kdybychom nebyli k nalezení na internetu, kde má k ČOPN a k obsahu i výsledkům jeho aktivit přístup každý zájemce.

Za svůj nejzodpovědnější úkol považujeme přednášky po regionech naší země, a to zejména pro lékaře první linie. Teď na jaře to byl cyklus přednášek na téma Moderní směry v diagnostice a léčbě CHOPN formou seminářů, které pořádá Společnost všeobecného lékařství, přičemž je odborným garantem ČOPN. Celou naši činnost zastřešuje a podporuje výbor ČPFS, ale právě ČOPN patří mezi ty její odborné pracovní skupiny, které hledají cesty ke spolupráci s jinými odbornými společnostmi a se spolky lékařů ČLS JEP. Ze všech tu vzpomenu alespoň internistickou společnost se dvěma akcemi, kde jsme dostali dostatečný prostor k prezentaci problematiky CHOPN: v roce 2003 to byl internistický den v Českých Budějovicích a v následujícím roce XI. Sjezd internistů v Brně.

ČOPN

Předpokládám, že se ČOPN aktivně podílí také na akcích ČPFS určených pneumologům. Mohl byste uvést příklad odborného programu, kde byla v centru pozornosti CHOPN?

Rozhodně to byl program loňských, březnových Luhačovických dnů, kde jsme problematiku probírali z různých aspektů v bloku šesti přednášek o prevalenci, trendech úmrtnosti na CHOPN a astma bronchiale a o diagnostických a terapeutických problémech. Přednášel jsem tam o úloze leukotrienů, což jsem si připomněl při listování v l. letošním čísle Kazuistik v pneumologii, kde jste měli anotaci publikace docenta Kopřivy *Leukotrieny…*

Takových příkladů mohu však uvést i více, třeba rovněž loni pořádaný kongres slovenské a české odborné společnosti pneumologů a ftizeologů v Nitře, kde byly na programu přednášky o CHOPN v samostatných blocích. Z významných akcí bych zde ještě rád uvedl alespoň seminář pro pneumology Jihomoravského kraje na téma akutního respiračního selhání při exacerbaci CHOPN.

Právě v tomto čísle obracíme pozornost našich čtenářů ke kuřáctví. Jaké místo zajímá tato problematika v programu ČOPN?

Kouření cigaret řadíme k hlavním rizikovým faktorům CHOPN, a proto se jím zabýváme prakticky ve všech oblastech naší činnosti. Vzpomínám si na květen roku 2003, kdy jsme měli členskou schůzi sdružení v návaznosti na křest publikace *CHOPN – moderní směry v diagnostice a léčbě,* kdy byla zařazena přednáška kolegyně Evy Králíkové o kouření jako hlavním etiologickém faktoru hned za úvodní přednáškou našeho tehdejšího předsedy profesora Vondry. Toto téma nechybí ani na jiných akcích, ze kterých mohu připomenout Den CHOPN v rámci ostravských Dnů zdraví, kde o vztahu kouření a obstrukční plicní nemoci hovořil v přednáškovém bloku pro pacienty, jejich obvodní lékaře a veřejnost primář Zdeněk Silber.

O závažnosti, jakou přikládáme problému, svědčí i obsah naší publikace, v níž je uveden pod titulem *Kouření a ostatní rizikové*

faktory. Obdobně také náš návod pro nemocné *Máte CHOPN* poukazuje na toto riziko v částech: *Kouření tabáku, Pozor na nikotin* a *Jak přestat kouřit.*

Má odpověď na vaši otázku by však nebyla úplná, kdybych nepřipomněl tiskovou konferenci letos v lednu, která se konala u příležitosti uvedení nového přípravku, žvýkaček Nicotinell, na český trh. Měli jsme možnost s kolegyní Králíkovou účastníkům představit ČOPN a jeho činnost, věnovat se tématu CHOPN a kouření i seznámit je s možností léčby závislosti na nikotinu. Musím zde připomenout, že i mezi cíle Sdružení pacientů s CHOPN jsme zařadili aktivní úsilí o zapojení pacientů – kuřáků do odvykací léčby.

Dovolte, pane docente, poslední otázku: jaká je spojitost ČOPN se sdružením, o němž jste se právě zmínil?

Velmi úzká. Vznik této organizace nemocných iniciovalo ČOPN. Sdružení pacientů s CHOPN bylo založeno v roce 2004, jeho cílem a programem je vzdělávání všech zainteresovaných v problematice CHOPN, spolupráce se sdruženími s obdobným zaměřením i se zahraničními organizacemi a také podíl na výzkumné a publikační činnosti. Sdružení pacientů už žije svým životem a plánuje pořádání informativních programů s cílem seznámení pacientů i laické veřejnosti s pokrokovými léčebnými metodami, novými léky i postupy.

Očekáváme, že tato pacientská organizace se plně zainteresuje do příprav a organizace veřejných akcí, které pořádáme v různých městech (mimo jiné Den CHOPN v Ostravě, Ústí nad Labem či Mariánských Lázních a zejména Světový den CHOPN v České republice). A naopak, jako sdružení odborníků považujeme za samozřejmost, že Sdružení pacientů s CHOPN budeme trvale a všestranně nápomocni.

Chtěl bych, pane redaktore, závěrem podotknout, že na rozsáhlé činnosti ČOPN se aktivně podílí podstatně více kolegů, než jsem mohl uvést v tomto rozhovoru jménem. Bez obětavé výukové, popularizační a veřejně angažované práce dlouhé řady zde nejmenovaných jednotlivců z nemocničních center nebo z menších pneumologických pracovišť bychom jen stěží našli cestu k široké lékařské obci, pacientům a veřejnosti.

Otázky kladl: Juraj Szántó

Kontaktní adresa:
ČOPN
Tel.: 257 324 130
E-mail: info@copn.cz
Internet: http://www.copn.cz

zpráva

Letní škola GA²LEN/EAACI v Praze

EAACI

10. – 14. září 2005 v Top hotelu v Praze proběhne letní škola EAACI. Hlavním tématem je „Allergy – from Basic Immunology to Clinical Care“. Program je sestaven z přednášek předních evropských odborníků, včetně současného prezidenta EAACI prof. Frewa. Příspěvky budou předneseny v angličtině. Škola je určena především pro lékaře do 35 let, věkový limit však není předepsán. Mladí lékaři mohou získat pro účast některý z grantů EAACI, případně grant z ČR. Bližší informace naleznou zájemci na stranách EAACI (www.eaaci.net), u společnosti Guarant Ltd. (ČR) nebo v České společnosti alergologie a klinické imunologie. Registrace je možná do 30. 7. 2005.

GA²LEN
Global Allergy and Asthma European Network
Network of Excellence

GEUM

KAZUISTIKY
V PNEUMOLOGII

Čtenář MUDr. L. P. nám napsal: *„Knížku Jiřího Erbana Dlouhodobá domácí oxygenoterapie, kterou jste nedávno anotovali, jsem ještě nečetl. Vím, že o možnost využití této léčby, o níž referovali J. Erban a J. Homolka v Časopise lékařů českých již v roce 1996, se zajímá řada kolegů, internistů i praktiků, kteří by s pneumology rádi spolupracovali. Jistě by uvítali, kdybyste otiskli výstižnou ukázku ze zmíněné publikace.“* Podnět čtenáře využíváme k rozhovoru s autorem práce a se svolením nakladatelství Maxdorf z ní přinášíme i krátký výňatek…

O léčení kyslíkem hovoříme s MUDr. Jiřím Erbanem, CSc.

Pane doktore, jako specialista v oboru tuberkulóza a respirační nemoci se problematice věnujete od roku 1985, tedy prakticky dvě desetiletí. Mohl byste shrnout jak se dlouhodobá domácí oxygenoterapie (DDOT) během té doby v ČR vyvíjela?

Nejprve je třeba říci, že o větším využití kyslíku k léčení chronické respirační insuficience se dá hovořit asi od poloviny padesátých let, kdy například ve Walesu užívalo kyslík téměř devět set nemocných. O tom, že tato léčba doopravdy prodlužuje a zkvalitňuje život pacienta, můžeme hovořit teprve od počátku osmdesátých let – po zhodnocení dvou velkých studií: britské, pořádané Medical Research Council a americké Nocturnal Oxygen Therapy Trial (NOTT).

V našich podmínkách jsme mohli tehdy pouze přihlížet. V celé naší republice se do roku 1990 vyskytovalo jen několik koncentrátorů kyslíku. Nejbohatší byl tehdejší Výzkumný ústav tuberkulózy a respiračních nemocí, který nabyl během tří let pět koncentrátorů. Chyběly finanční zdroje. Nicméně někteří odborníci, např. docent Ouředník z II. interní kliniky 1. LF UK v Praze a nebo primář Kozák z plicního oddělení nemocnice v Kutné Hoře se o tuto léčbu úspěšně pokoušeli. Sám jsem v bývalém VÚTRN na několika přístrojích získal alespoň představu o této problematice. Později jsem měl možnost navštívit společnost l'ANTADIR ve Francii a ještě později společnost De Vilbiss ve Veké Británii, kde jsem se už naučil o DDOT podstatně více. To již byla jiná společenská situace a co je podstatné, vznikly zdravotní pojišťovny. Všeobecná zdravotní pojišťovna DDOT akceptovala a od počátku pokládala za svůj zvláštní program. Technická skupina Gemma 92 pronajímá přístroje pojišťovnám a ty je poskytují svým klientům. Dnes jde o standardní metodu léčby.

Domníváte se, že zájem praktických lékařů o DDOT je opodstatněný?

Ano, jednoznačně, a nejen praktiků – vítán je zájem internistů, specialistů na choroby z povolání, pediatrů a lékařů dalších specializací. Zahájení a indikace DDOT je a patrně i zůstane v působnosti pneumologů. Vyhledání potřebných pacientů a pak, po indikaci léčby, následné sledování pacientů by mělo probíhat ve spolupráci s praktiky. S internisty se radíme často. Nemocného s koncentrátorem kyslíku musíme často vyšetřovat. Kdo jiný než praktický lékař by mohl mít kontinuální přehled o stavu pacienta a konzultovat své poznatky s pneumology. Předpokládám, že jeden praktik by neměl mít mezi svými klienty více než dva pacienty na DDOT.

Mohl byste stručně shrnout indikační a kontraindikační kriteria, platná v České republice pro DDOT?

Dlouhodobá domácí oxygenoterapie je určena nemocným se středně těžkou a těžkou chronickou respirační insuficiencí I. i II. typu, která vznikla na podkladě plicního onemocnění. Tento stav lze totiž kyslíkem odstranit, zatímco u jiných stavů dušnosti kyslík z fyziologických důvodů nepomůže. Dušnost sama není indikační kriterium. Jinak máme dva stupně indikace. Má-li pacient hladinu PaO_2 v arteriální krvi stanovenou přímo (arteriální krev nebo arterializovaná krev z ušního lalůčku, nikoli z prstu) mezi 7,3 – 8,0 kPa, musí být přítomno ještě další kriterium. Jde o plicní hypertenzi, cor pulmonale, hyperkapnii, otoky a polycytémii. Při hodnotách PaO_2 pod 7,3 kPa se jiné kriterium nevyžaduje.

U fibrotických procesů mohou dostat kyslík pacienti s hladinou PaO_2 pod 8 kPa při zátěži nepřesahující 50 W po dobu ne delší než pět minut. Toto platí pro léčbu koncentrátory kyslíku. Kriteria pro léčbu kapalným kyslíkem, který umožňuje pohyb nemocného mimo bydliště bez přerušení DDOT, vznikají v současnosti. K léčbě mohou být indikováni i hyperkapničtí pacienti, kteří však mají vyšší riziko komplikací. V čem stále zaostáváme, je skutečnost, že v naší zemi není indikací k DDOT desaturace při námaze nebo ve spánku a že dostupnost transportabilního kyslíku je velmi malá.

Kontraindikací je kouření, nebo neschopnost či neochota nemocného spolupracovat.

Jaké jsou výsledky DDOT v ČR od roku 1993?

Především musíme vyzdvihnout vytvoření dobrých pracovních vztahů s VZP a také s dalšími pojišťovnami. Ty se projevily v tom,

že jsme již v roce 2000 měli k dispozici zhruba 18 koncentrátorů kyslíku na 100 000 obyvatel a tento údaj se již příliš nemění, nebo se spíše blíží k 19, což je číslo v základním pojetí DDOT srovnatelné se západní Evropou. Z kvalitativního hlediska jsme dosáhli tříletého přežití u čtyřiceti pěti procent a pět nebo i více let přežívá třicet procent nemocných s DDOT, což je opět srovnatelný výsledek.

Za rozhovor poděkoval Juraj Szántó



ukázka z publikace:

Výhody a nedostatky DDOT v ČR

…Proti původnímu odhadu potřeby 1000 až 1500 koncentrátorů pro ČR je zde dnes využíváno 1700 – 1800 koncentrátorů, žádosti o přidělení přístroje jsou vyřizovány rychle a lze říci, že trh s koncentrátory kyslíku je nasycen.

Také v délce přežití nemocných se vyrovnáváme vyspělým zemím. Nejlepší výsledky publikovaly studie společnosti l'ANTADIR, které uvádějí interval přežití tří let mezi 56 – 60 %. U nás se podařilo zvýšit přežití tříletého intervalu z počátečních 3,8 % na více než 45 %. Tento údaj je srovnatelný např. s Austrálií.

Za nejcennější přínos vybudování DDOT v ČR považuji fakt, že systém vznikl dobrovolnou, cílevědomou, svépomocí organizovanou prací většiny specialistů oboru TRN. Pracujících jak v terénních praxích tak u lůžka. To dokazuje, že je možno pomýšlet na budování dalších systémů, i složitějších, které šetří prostředky vynakládané za nemocniční péči.

Systém DDOT má podle autora zatím dva podstatné nedostatky, přičemž jsou oba dány ekonomickými možnostmi naší země. První spočívá v nedostatku prostředků k pokrytí nákladů na návštěvní službu pneumologů u těchto vybraných nemocných. Možnosti nabízené seznamem výkonů nejsou reálné. Je třeba počítat s hrazením několikahodinové práce specialisty, zejména v podmínkách venkovských okresů. Je nutné pokrýt i provoz vozidla a jeho amortizaci a je třeba vzít v úvahu, že tuto činnost musí každý ošetřující pneumolog vykonat v podstatě po pracovní době. Zatím je část potřeby pokryta spoluprací s praktickými lékaři, v budoucnu by však mělo jít o kombinovanou péči specialisty a praktického lékaře. Druhým nedostatkem je fakt, že kapalný kyslík je u nás užíván pro nejtěžší pacienty, kteří nejsou ani při zvýšeném průtoku kyslíku schopni pohybu. Hlavním úkolem systémů využívajících kapalný kyslík však je umožnit středně těžce nemocným pohyb mimo bydliště, a zlepšit tak kvalitu jejich života. ČPFS se již shodne alespoň s některými pracovníky VZP na této skutečnosti, prostředky však nejsou. Přitom jde zejména o nemocné s fibrotizujícími onemocněními, kterých je minimálně 14 %, možná i 20 %. V současné době probíhá diskuze o výběru nejpotřebnějších nemocných na podkladě zvýšení fyzického výkonu při dýchání kyslíku z pohyblivého zdroje a je prověřován šestiminutový zátěžový test chůzí a test chůze se stupňovanou zátěží. Podle názoru komise pro DDOT by zvýšení fyzického výkonu o 75 % mělo být indikací DDOT prováděné kapalným kyslíkem.

Lze počítat s tím, že se toto úsilí týká přibližně 250 – 360 nemocných. Jsme přesvědčeni, že daný problém by bylo možno během 3 – 4 let uspokojivě vyřešit.

Erban, J. Dlouhodobá domácí oxygenoterapie. Praha: Maxdorf, 2004. ISBN 80-7345-024-0

Výňatek publikován se svolením nakladatelství Maxdorf.

KAZUISTIKY
V PNEUMOLOGII

Odpovědi na vaše dotazy k distribuci

1) Kdy se platí předplatné, jak poznám, že jej mám zaplatit?
Předplatné Kazuistik v pneumologii objednáváte na nejbližší čtyři čísla od data objednávky. Začít si předplácet náš časopis tak můžete od kteréhokoliv čísla. S nejbližším zaslaným číslem Vám pak dodáme také zálohovou fakturu nebo složenku (dle vašeho výběru) na zaplacení ročního předplatného. Předplatné tak zahrne minimálně čtyři řádná čísla a všechna supplementa, která vyjdou v období, na něž se vztahuje předplatné. Na konci Vámi předpláceného období, tj. po roce, obdržíte upozornění na vypršení vašeho předplatného v podobě nové složenky nebo zálohové faktury. Pokud ji proplatíte, automaticky je Vám předplatné prodlouženo. Pokud ne, bude od dalšího čísla předplatné ukončeno. Data předplatného sledujeme za Vás. Předplatné prosím zaplaťte nejpozději do vydání dalšího čísla.

Mimořádná akce z loňského roku:
V loňském roce jsme měli mimořádnou nabídku předplatného, která zahrnovala jedno číslo zdarma. Po zaslání ukázkového čísla 1/2004 jste dostali příležitost předplatit si Kazuistiky s tím, že při včasném objednání předplatného Vám i č. 2/2004 zašleme zdarma. Řada z Vás tak dostává složenku či fakturu k proplacení předplatného letos poprvé a placené předplatné tím bude uhrazeno na celý rok 2005.

Ukázkové číslo zdarma:
Pro všechny lékaře z České a Slovenské republiky, kteří dosud nejsou předplatiteli, zachováváme možnost požádat o zaslání 1 ukázkového čísla zdarma. Objednací formulář je na http://www.geum.org/pneumo nebo tak lze učinit telefonicky, faxem, e-mailem nebo písemně.

2) Mám objednáno řádné předplatné a dostala jsem kartičku sponzorovaného předplatného, mám rušit předplatné?
V žádném případě není třeba předplatné rušit. Další postup závisí na tom, zda jste předplatné již zaplatila či nikoliv. V případě že ano, prodloužíme Vaše předplatné o příslušný počet čísel. V opačném případě stornujeme zálohou fakturu (nebo složenku) vydanou k Vašemu předplatnému a nemusíte nic platit. Data předplatného sledujeme za Vás.

3) Co je to sponzorované předplatné?
Sponzorované předplatné neposkytuje redakce, ale vybraní sponzoři, kteří s nakladatelstvím uzavřeli příslušnou dohodu. Systém funguje tak, že sponzor od nakladatelství odkoupí kartičku sponzorovaného předplatného (fialový korespondenční lístek s naším logem). Ten pak věnuje (označený také svým razítkem) vybranému lékaři. Obdarovaný vyplní na lístku adresu, na kterou si přeje dostávat časopis a odešle jej na adresu nakladatelství. Od chvíle přijetí lístku nakladatelstvím má lékař aktivováno předplatné na dobu jednoho roku.

4) Mohu na standardní předplatné obdržet také fakturu?
Řada z předplatitelů má možnost zařadit fakturu předplatného odborného časopisu do svého účetnictví (soukromí lékaři, instituce) nebo nechat si ji proplatit, např. zaměstnavatelem. Standardní předplatné je možné uhradit jak převodem z účtu, tak složenkou. Záleží na Vašem výběru, zda požadujete do čísla vložit složenku, fakturu nebo obojí. Na objednacím lístku (modrá kartička) nebo na internetovém formuláři zatrhněte vybranou možnost. Pokud na objednacím lístku není zatržen způsob platby, zasíláme pro jistotu obojí. Do zásilky s časopisem přikládáme jen **zálohovou fakturu,** která není daňovým dokladem, obsahuje však všechny potřebné údaje k proplacení. Po zaplacení předplatného Vám zašleme také definitivní **fakturu – daňový doklad.** Pro Vaši identifikaci je nejpodstatnější variabilní symbol, bez jeho uvedení nejsme schopni identifikovat, kdo platbu zaslal.

5) Jak je to s objednávkou knih?
Při objednávce knih z našeho nakladatelství obdržíte spolu se zásilkou knih také vloženou definitivní fakturu a složenku k platbě. Poštovné ani balné za knihy odběratelé neplatí. Pro zjednodušení objednávky knih naleznete v každém čísle zelený korespondenční lístek. Na tento objednací lístek lze objednat pouze knihy vydané nakladatelství GEUM, tzn. uvedené v Nabídce knih. Knihy jiných nakladatelství recenzované v časopise bohužel nemáme většinou v distribuci, je třeba je objednat přímo u příslušných vydavatelů. Knihy dodáváme přímo pouze v rámci České republiky. Distribuce knih na Slovensku probíhá pouze cestou prodeje v knihkupectvích.

6) Bude se měnit cena předplatného?
Cena předplatného zůstává stálá – 156 Kč/rok, navzdory daňovým úpravám, které zdražily naše vstupy.

7) Liší se cena předplatného v České republice a na Slovensku?
Jsme důsledně česko-slovenským časopisem a předplatitelé mají rovné podmínky. Cena časopisu je shodná, tj. 156 Kč/rok, resp. ekvivalent v Sk dle aktuálního kurzu. Rozdíl je v distribuci knih. Přímá zásilková služba knih zatím funguje jen v rámci ČR, na Slovensku je možné knihy nakladatelství GEUM koupit v Osvetě a některých dalších vybraných knihkupectvích. Publikace Pomocník pak jsou z právních důvodů určeny k distribuci výlučně v rámci ČR.

8) Bonus 2005 a Student 2005
Pro rok 2005 jsme připravili propagační akci **Bonus 2005.** V rámci akce Bonus vylosujeme celkem 100 z nových předplatitelů (řádné předplatné), kteří obdrží předplatné zdarma (v každém čtvrtletí bude vylosováno 25 výherců) a 4 předplatitele – s každým číslem jednoho (řádné i sponzorované předplatné), kteří obdrží hodnotnou knižní cenu: obrazovou publikaci Atlas klinických syndromů v ceně 1 500 Kč.
Další distribučně-propagační akcí je nabídka **Student 2005.** Tato nabídka je určena výhradně studentům medicíny (v ČR a SR). Každý medik se zájmem o problematiku publikovanou naším časopisem, má možnost požádat o zvýhodněné předplatné (v symbolické ceně 1 Kč/rok). Na slevu není právní nárok, ale vydavatel je odhodlán poskytnout tuto slevu všem seriózním zájemcům – medikům v řádném studiu. Stačí kontaktovat vydavatele písemně nebo e-mailem, případně v internetovém formuláři vyznačit poznámku STUDENT 2005.

Pokud se Vám náš časopis líbí – budeme rádi, pokud jej doporučíte také svým kolegům.

Julie Nováčková
distribuce
Nakladatelství GEUM

Kontakty: GEUM, P. O. Box 436, 111 21 Praha, Česká republika
e-mail: geum@geum.org
fax + záznamník: 00420 222 584 590 (tel.: 00420 721 639 079)
internet: http://www.geum.org/pneumo

Časový test chůzí jako faktor tíže a přežití u idiopatické plicní fibrózy

Jan Chlumský

Idiopatická plicní fibróza (IPF) je chronické intersticiální plicní onemocnění neznámé příčiny, které vede k vysoké morbiditě a předčasnému úmrtí na základě progredující respirační insuficience. Mezi faktory, které byly studovány ve vztahu k prognóze IPF, patří věk, pohlaví, kuřácké návyky, různé parametry plicních funkcí, histopatologické skóre, fibrotické skóre určované počítačovou tomografií (HRCT), úvodní odpověď na léčbu glukokortikosteroidy, případně kombinované skóre klinických, radiologických a funkčních parametrů. Šestiminutový test chůzí (6-MWT) byl zaveden k hodnocení funkčního stavu u pacientů s chronickými nemocemi plic, neuromuskulárními a kardiovaskulárními chorobami a ukázalo se, že je velmi jednoduchým, spolehlivým, opakovatelným, levným a jednoduše aplikovatelným testem u všech pacientů bez ohledu na věk či stupeň vzdělání. Vzdálenost ušlá při 6-MWT však nemusí odrážet funkční abnormality spojené s tíží a progresí IPF. Navíc bylo prokázáno, že u skupiny pacientů s IPF bez klidové hypoxemie nemá 6-MWT prognostický význam. Proto byla navržena studie, která by hodnotila i jiné charakteristiky testu chůzí u pacientů s IPF (Hallstrand et al. 2005).

Do studie bylo zařazeno 28 pacientů s IPF (19 mužů, TLC = 60,3 % [45,5 – 67,5], D_{LCO} = 33 % [23 – 43,3 %]) splňujících ATS/ERS kriteria IPF, eventuálně biopsií s morfologickými rysy obvyklé intersticiální pneumonie (UIP). Pro účel studie byl vytvořen časový test chůze (TWT), modifikace 6-MWT, který může být přerušen při zjevné únavě, desaturaci SpO_2 < 80 % a požádá-li o to pacient. Navíc jsou při TWT měřeny a sledovány následující charakteristiky: ušlá vzdálenost, doba trvání testu, rychlost chůze, SpO_2 na konci testu a změna SpO_2 v průběhu testu. U pacientů s klidovou hypoxemií (SpO_2 < 88 %) byl test prováděn při suplementaci kyslíku (2 l/min.) a pacienti, kteří v průběhu testu desaturovali, absolvovali testy 2 – jeden bez a druhý se suplementací kyslíku. Pacienti byli po úvodním komplexním vyšetření sledováni přinejmenším 4 roky.

Charakteristiky TWT

9 z 28 pacientů mělo klidovou hypoxemii a při TWT se suplementací kyslíku (2 l/min.) 6 z nich dosáhlo $SpO_2 \leq 80$ %. 5 z 19 pacientů bez klidové hypoxemie dosáhlo při testu $SpO_2 \leq 80$ %, přičemž 4 z těchto 5 pacientů nedosáhli při druhém testu se suplementací kyslíku výrazné desaturace pod 80 %. Ve studii byl prokázán významný vztah mezi charakteristikami TWT (hodnotou SpO_2 na konci testu, změnou SpO_2 v průběhu testu, ušlou vzdáleností a rychlostí chůze) a D_{LCO}, PaO_2 a $P_{A-a}O_2$ rozdíl.

Mortalita

19 pacientů zemřelo do 2 let od vstupního vyšetření, přičemž 5 pacientů podstoupilo v průběhu studie transplantaci plic a byli ze studie vyřazeni. Mezi charakteristikami TWT, které byly schopny předurčovat přežití pacientů s IPF, byly SpO_2 na konci testu, změna SpO_2 v průběhu testu, ušlá vzdálenost a rychlost chůze. D_{LCO}, která slabě korelovala s charakteristikami TWT, byla rovněž spojena s přežitím.

Závěr

Výsledky této studie jsou nejen zajímavé, ale i klinicky velmi významné, protože nabízejí nový prediktivní parametr ke sledování pacientů s IPF; mohou být shrnuty do následujících bodů:

1. TWT je opakovatelnou a snadno proveditelnou modifikací 6-MWT, při které je kromě prosté ušlé vzdálenosti měřena řada dalších charakteristik a která umožňuje za předem daných okolností test předčasně ukončit.
2. TWT koreluje s řadou klinických aspektů a předurčuje prognózu pacientů s IPF.

Literatura:
Hallstrand, T. S., Boitano, L. J., Johnson, W. C. et al. The timed walk test as a measure of severity and survival in idiopathic pulmonary fibrosis. Eur Respir J 25, 1: 96 – 103, 2005.

Prim. MUDr. Jan Chlumský
Plicní klinika 1. LF UK a FTN
Vídeňská 800
140 59 Praha 4

GEUM
KAZUISTIKY
V PNEUMOLOGII